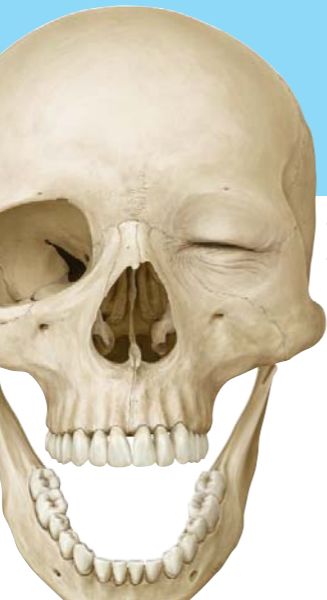

Eselsbrücken
Anatomie

PROMETHEUS



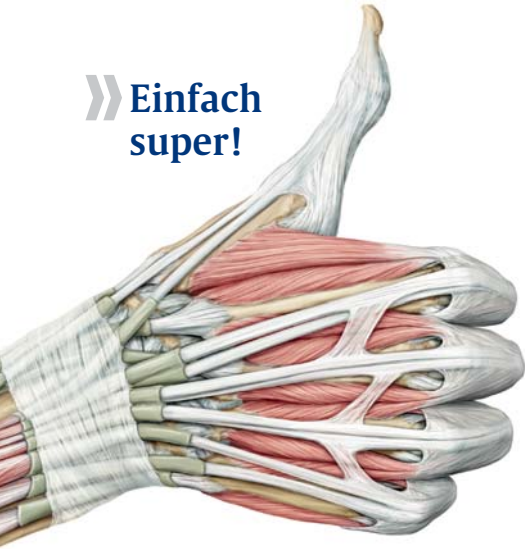
» Gut drauf
in Anatomie!



Thieme

PROMETHEUS

» Einfach
super!



Nerven-Durchtrittspunkte des N. mandibularis und N. maxillaris

Ovale Mandeln

= N. mandibularis, Foramen ovale

Roter Max

= N. maxillaris, Foramen rotundum

Nerven durch das Foramen jugulare

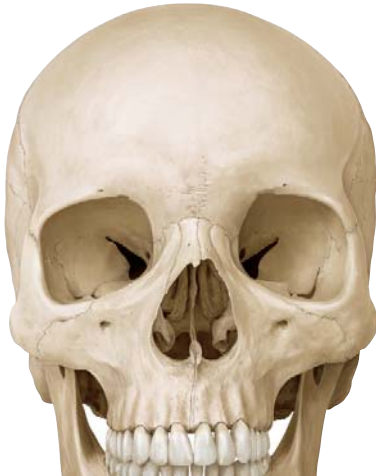Vag you!

= Vagus, accessorius, glossopharyngeus

Knochen der Schädelbasis

Stines sieben Keiler sind hintersinnige Schleimer.

= Stirnbein, Siebbein, Hinterhauptbein, Schläfenbein



Äste der A. carotis externa

Theo Lingen fabriziert phantastisch starke Ochsenchwanzsuppe aus toten Mäusen.

Tyrannische Linkshänder fahren phantastisch Ochsenkarren auf Tomaten-Matsch.

= A. thyroidea superior, A. lingualis, A. facialis, A. pharyngea ascendens, R. sternocleidomastoideus, A. occipitalis, A. auricularis posterior, A. temporalis superficialis, A. maxillaris

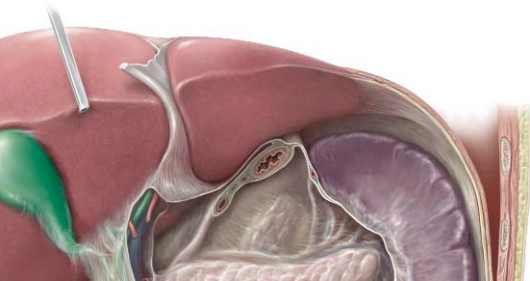
Hauptäste der A. subclavia

Wirbelnde Toreen türmen Kosten.

**Vertagte Torschlusspanik tyrannisiert
Kostverächter der Transzendenz**

**Veraltete Toreros tyrannisieren kostenlos
Transvestiten**

= A. vertebralis, A. thoracica interna,
Truncus thyrocervicalis, Truncus costocervicalis,
[A. transversa cervicis]



Die 12 Hirnnerven

**Ohne Optikers Okular trottet Trittbrettfahrer
Abel fürchterlich verlassen genau vor
Anneliese her.**

**Onkel Otto orgelt tag-täglich, aber freitags
verseiast er gerne viele alte Hamburger.**

**Onkel Otto operiert tag-täglich, aber feier-
tags vertritt er gerne viele alte Hebammen.**

**Ohne ordentliche Organisation treibt Trotzki
Agitation für verbesserte gesellschaftliche
Verhältnisse auf Haiti.**

- | | |
|---------------------|---------------------------|
| = 1. Nn. Olfactorii | 7. N. facialis |
| 2. N. opticus | 8. N. vestibulocochlearis |
| 3. N. oculomotorius | 9. N. glossopharyngeus |
| 4. N. trochlearis | 10. N. vagus |
| 5. N. trigeminus | 11. N. accessorius |
| 6. N. abducens | 12. N. hypoglossus |

Sensorische afferente Systeme

Zur Hörbahn gehören:

LL (Lemniscus Laterale)
Laber **La**uter (= hören)

CGM (Corpus Geniculatum Mediale)
Coole **Gr**oovy **Mu**gge (= hören)

Zur Sehbahn gehört:

CGL(Corpus Geniculatum Laterale)
Cooler **Gu**cci/**Gr**oovy **Lo**ok (= sehen)

Zur Geschmacksbahn gehört:

LM (Lemniscus Medialis)
Leckere **M**ahlzeit (= schmecken)

Verlauf der Hörbahn

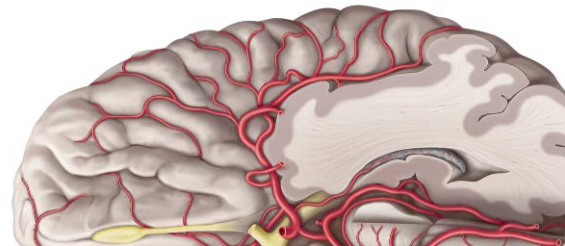
H&M!

Hören, colliculus **in**ferior,
corpus geniculatum **me**diale

Sprachregionen im ZNS

Wernicke Zentrum: Temporallappen, sensorisch

Broca Zentrum: Frontallappen, motorisch



Handwurzelknochen

Ein Schiffchen fährt im Mondenschein dreieckig um das Erbsenbein, ein Viereck groß, ein Viereck klein, am Kopf da muß ein Haken sein.

= os scaphoideum, os lunatum, os triquetrum, os pisiforme, os trapezium, os trapezoideum, os capitatum, os hamatum

Drehbewegungen des Unterarmes

Supination:

Suppenschüssel mit beiden Armen tragen.

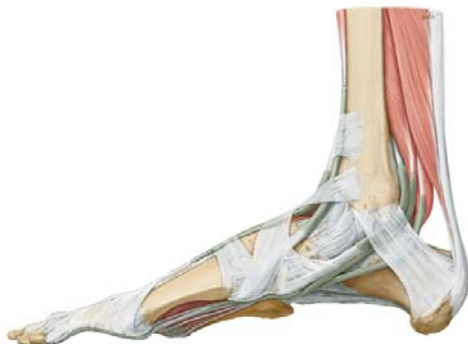Pronation:

Brot vom Tisch wegnehmen.

Fußwurzelknochen

SPRINGE mit dem FERSENBEIN munter in den KAHN hinein. KEILE, gibt es 1, 2, 3, seitlich bei der WÜRFELEI.

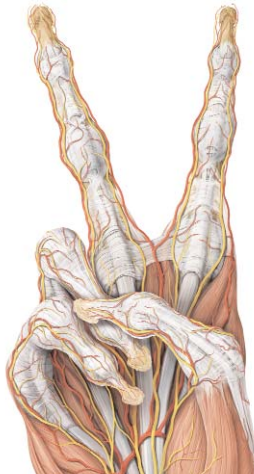
Das Sprungbein und das Fersenbein, die wollten in den Kahn hinein, und bekamen dreimal Keile vom Würfelbein.



Handstellungen bei Nervenausfällen

Ich schwöre Dir beim heiligen Medianus, dass ich Dir die Augen mit der Ulna auskratze, wenn Du vom Rad fällst.

Schwurhand - N. medianus
 Krallenhand - N. ulnaris
 Fallhand - N. radialis



Lähmungen des Plexus brachialis

(Zuordnung Segment – Eigenname – Ausfallerscheinung)

Wer von C4 bis C6 **ERBt** ist **SCHLAFFie**.

Erb- oder Duchenne-Erb-Lähmung

= obere Plexus-Lähmung: Abduktion und Außenrotation im Schultergelenk und Flexion im Ellenbogengelenk ist unmöglich, (zusätzl. Zwerchfell-Lähmung).

Wer C8 & Th1 ver**KLUMPt**, bekommt aufs **Pfötchen**.

Klumpke- oder Déjerine-Klumpke-Lähmung

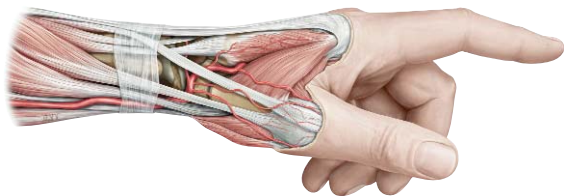= untere Plexuslähmung: Lähmung der Fingerbewegung, evtl. kombiniert mit einem Horner-Syndrom

Plexus brachialis

Marylin Monroe und King Kong retten die Anatomie.

Mickey Mouse und cooler Claus rasen absichtlich.

= N.medianus, N.musculocutaneus, N.ulnaris, N.cutaneus brachii med., N.cutaneus antebrachii med., N.radialis, N.axillaris



Plexus brachialis

Pars supraclavicularis des Plexus brachialis aus den Trunci:

Der Trinker säuft Sambuca.

= **dorsalis scapulae**, **thoracicus longus**, **subclavius**, **suprascapularis**

Pars supraclavicularis des Plexus brachialis direkt aus den Faszikeln:

Panik, Panik, schrie Titanic.

= **pectoralis min**, **pectoralis maj**, **subscapularis**, **thoracodorsalis**

Plexus lumbalis

In Indien gibt's kein frisches Obst.

= N. iliohypogastricus, N. ilioinguinalis,
N. genitofemoralis, N. cutaneus femoralis lateralis,
N. femoralis, N. obturatorius

Plexus sacralis

Göttlicher George Clooney intubiert Patientinnen.

Gut geht's keinem im Präpkurs.

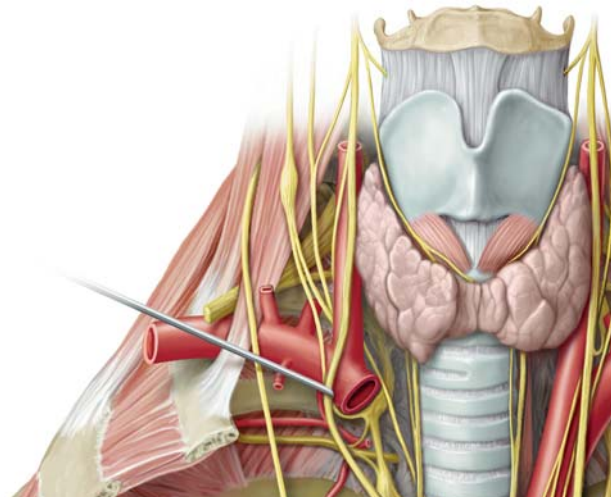
Gute Gänse können immer Polka tanzen.

= N. **g**luteus superior, N. **g**luteus inferior,
N. **c**utaneus femoris posterior,
N. **i**schiadicus, N. **p**udendus

Plexus cervicalis

Onkel August tanzt super (mit) Ansagerin Phreni.

= N. occipitalis minor, N. auricularis magnus,
N. transversus colli, Nn. Supraclaviculares,
Ansa cervicalis, N. phrenicus



Gefäße und Nerv in der Leiste und am Knie

Willst Du mit ZVK, Nervblock, arterieller Druckmessung hantieren, musst Du Dich in der **Leiste** an "**IVAN**" orientieren.

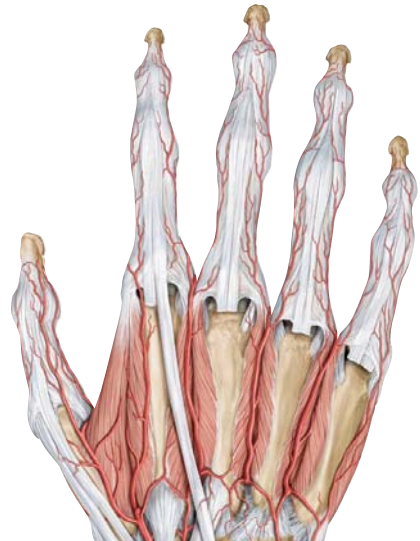= Innen: Vene, Arterie, Nerv

NIVEA heißt ´s am Knie – damit irrst Du nie.

= Nerv innen, Vene, Arterie

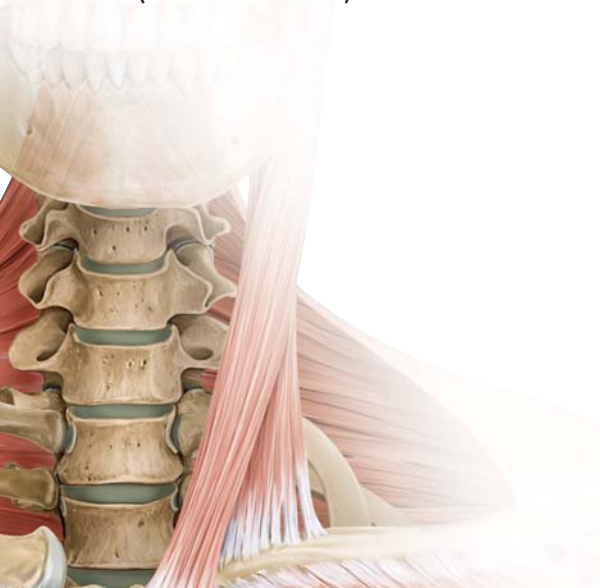Ursprünge der Arterienbögen der Hand

Arcus palmaris **superficus** aus A. **ulnaris**;
Arcus palmaris **profundus** aus A. **radialis**



Anzahl der Wirbel

HWS:7 (Frühstück um 7 Uhr)
BWS:12 (Mittagessen um 12 Uhr)
LWS:5 (Abendessen um 5 Uhr)



Innervation verschiedener Organe

Innervation des Zwerchfells:

C three (III) four (IV) five (V) keeps the diaphragm alive!

C3, C4, C5 - bringt das Zwerchfell in die Strümpf!!

Innervation des Analsphinkters:

L two (II), three (III), four (IV) keep shit off the floor.

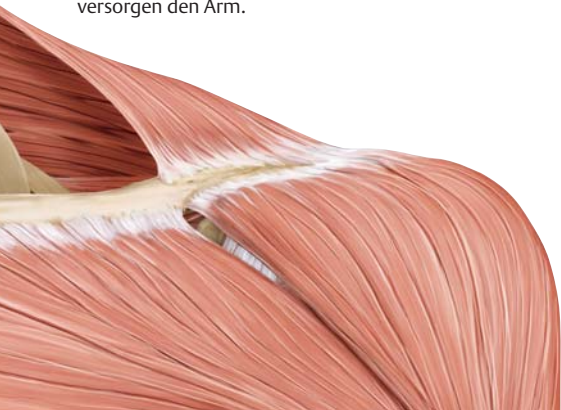Dermatome

Thumb suckers suck C6

Der Daumen wird von Segment C6 versorgt.

C4 das ist das Decoltee, danach kommt Th2 Juche.

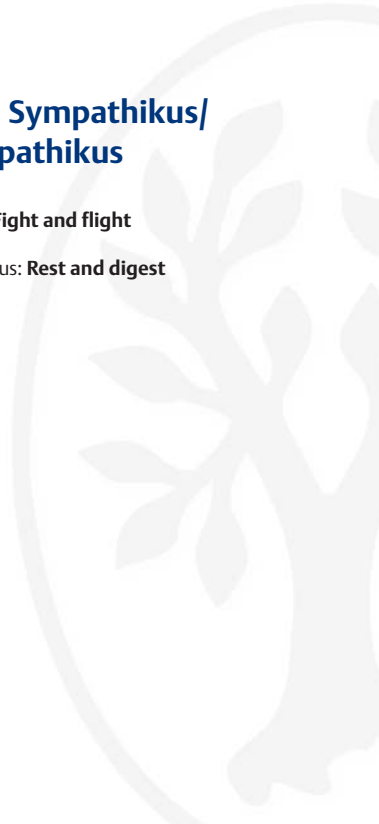
Die Segmente C4 und Th2 liegen benachbart auf der Vorderseite des Thorax, die Segmente C5-Th1 versorgen den Arm.



Funktion Sympathikus/ Parasympathikus

Sympathikus: **Fight and flight**

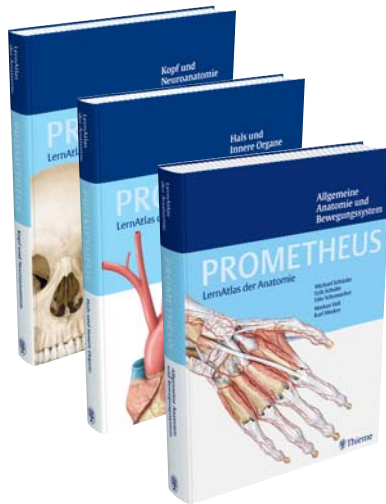
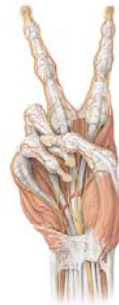Parasympathikus: **Rest and digest**





» Testat bestanden!

- » Kompakte Lerneinheiten – Der Lernerfolg ist garantiert!
- » Die Bilder – unschlagbar plastisch
- » Kein Ballast – anatomisches Wissen für Mediziner
- » Die optimale Prüfungsvorbereitung: Tabellen, Legenden, Schemata & Co



PROMETHEUS

LernAtlas der Anatomie

Schünke/Schulte/Schumacher
Illustrationen von Voll/Wesker

Allgemeine Anatomie und Bewegungssystem

542 Seiten, 250 Lerneinheiten,
1.694 Abbildungen, gebunden,
€ 64,95/CHF 107,-

Hals und Innere Organe

371 Seiten, 158 Lerneinheiten,
962 Abbildungen, gebunden,
€ 39,95/CHF 67,90

Kopf und Neuroanatomie

414 Seiten, 190 Lerneinheiten,
1182 Illustrationen, gebunden,
€ 49,95/CHF 82,-

Weitere Informationen finden
Sie unter:
www.thieme.de/prometheus

Eselsbrücken Anatomie



PROMETHEUS

» **Echt
stark!**

Ihr Firmenstempel: