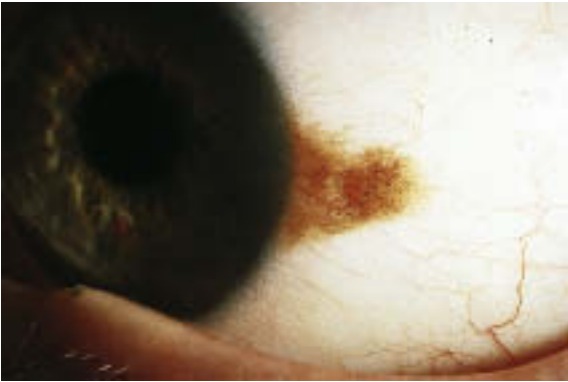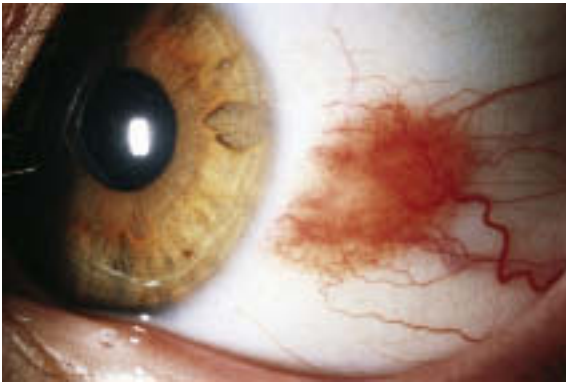


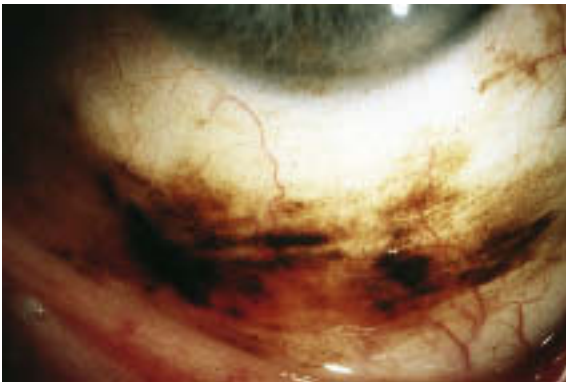Abb. 4.23 Differenzialdiagnose der pigmentierten Bindehautveränderungen. a Pigmentierter Bindehautnävus.



b Nicht pigmentierter Bindehautnävus.



c Melanosis conjunctivae (primär erworbene Melanose).

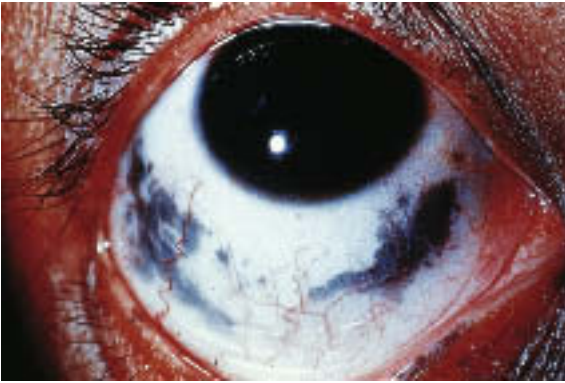
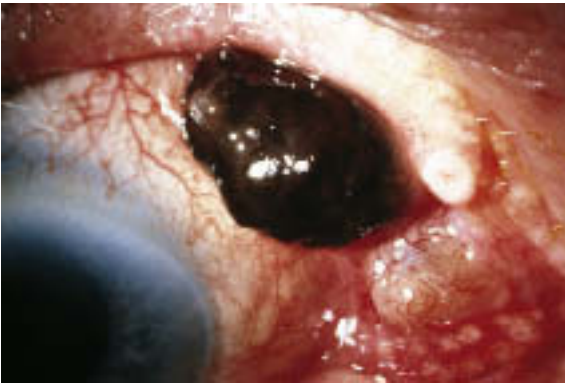
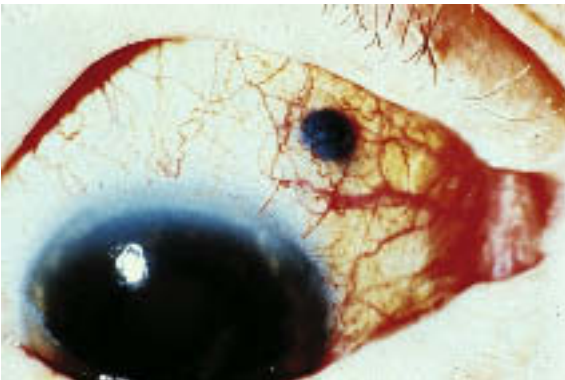
Abb. 4.23 Differenzialdiagnose der pigmentierten Bindehautveränderungen. **d** Kongenitale Melanose.



e Malignes Melanom der Bindehaut.



f Malignes Melanom des Ziliarkörpers mit Durchbruch unter die Bindehaut.