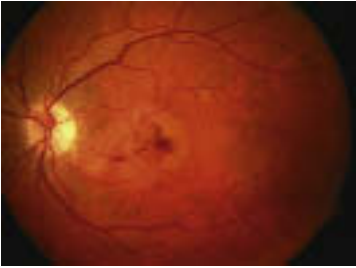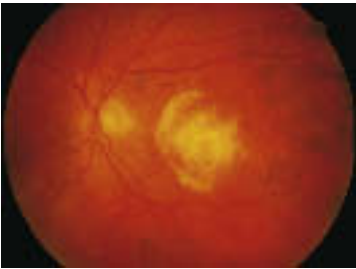


Typische Gesichtsfeldausfälle bei bestimmten Erkrankungen (Fortsetzung)



Exsudative, altersbezogene Makuladegeneration (AMD) –
Verzerrung in der Bildmitte (Pfeil)

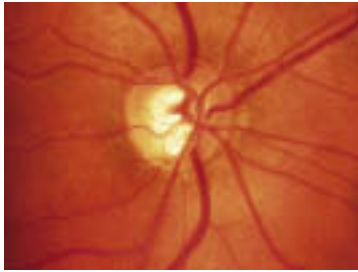

Fibröse Netzhautnarbe aufgrund von altersbezogener Makuladegeneration (AMD)

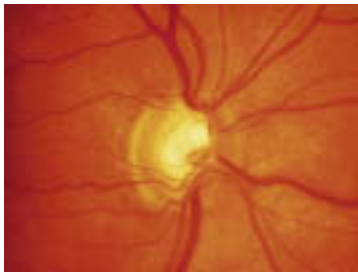


Migräne mit Aura: links Gesichtsfeldausfall bei Beginn, rechts bei Vollbild

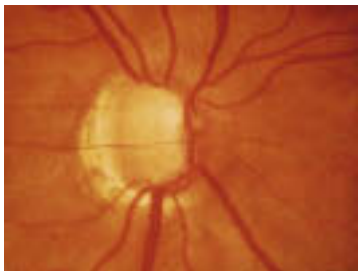Typische Gesichtsfeldausfälle bei bestimmten Erkrankungen (Fortsetzung)



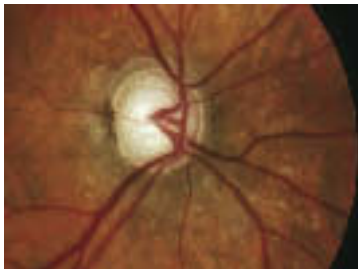Glaukom: Stadium I



Glaukom: Stadium II



Glaukom: Stadium III



Glaukom: Stadium IV; vgl. S. 240f.

