

2.2.1 Inspektion und Palpation des Abdomens

Bei der Inspektion des Abdomens auf Operationsnarben, eine eventuelle Vorwölbung des Leibes, einen Aszites, erweiterte Venen und den Behaarungstyp (s. dazu Abb. **B-1.15**, S. 94) zu achten.

Die bimanuelle Untersuchung fahndet nach pathologischen Resistenzen, palpiert Leber, Nierenlager und tastet in den Leisten nach Hernien und vergrößerten Lymphknoten.

2.2.2 Inspektion des äußeren Genitales

Die Inspektion des äußeren Genitales schließt die Betrachtung des Dammes und des Anus mit ein. Um kleine Schamlippen, Klitoris, Introitus vaginae beurteilen zu können, werden die großen Schamlippen leicht gespreizt (Abb. **B-2.1**). Zu achten sind auf:

- Zeichen einer Infektion
- atrophische Veränderungen in der Postmenopause
- bei V. a. Intersexualität besonders auf Klitoris und Gestaltung der kleinen und großen Schamlippen
- Prolaps von Blase, Rektum und Uterus (Patientin pressen lassen), Zeichen von Harninkontinenz.

2.2.1 Inspektion und Palpation des Abdomens

Am Beginn der Untersuchung steht die Inspektion und die Palpation des Abdomens. Bei der Inspektion ist die Betrachtung des Nabels, die Suche nach Operationsnarben, einer eventuellen Vorwölbung des Leibes, eines Aszites sowie die Beachtung des Behaarungstyps obligat (s. dazu Abb. **B-1.15**, S. 94). Gleichzeitig ist auf erweiterte Venen zu achten.

Die Palpation des Abdomens erfolgt mit beiden Händen. Man tastet nach pathologischen Resistenzen im Bauchraum, achtet auf eventuelle Schmerzäußerungen der Patientin, palpiert die Leber und die Nierenlager und schließt die Untersuchung mit dem Abtasten der Leisten nach vergrößerten Lymphknoten ab. Im positiven Fall wird deren Konsistenz (weich, derb, hart) und Verschieblichkeit beurteilt und dokumentiert. Zum Ausschluss einer Hernie lässt man die Patientin husten oder kurz pressen, während man palpiert.

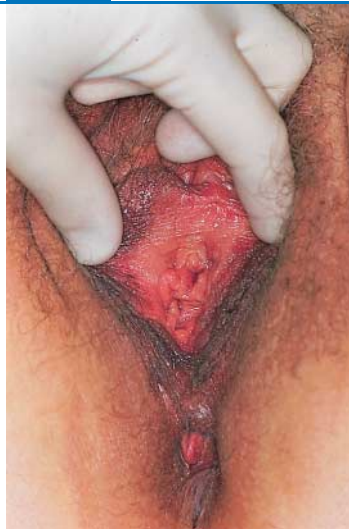2.2.2 Inspektion des äußeren Genitales

Die Inspektion des äußeren Genitales schließt die Betrachtung des Dammes und des Anus mit ein. Um Harnöffnung, Klitoris, die kleinen Schamlippen und den Introitus vaginae darzustellen, werden die großen Schamlippen mit zwei Fingern vorsichtig gespreizt (Abb. **B-2.1**). Dabei sollte man auf entzündliche Erscheinungen wie ekzematöse, herpetiforme oder papulöse Hautveränderungen, besonders auf Condylomata acuminata achten. Sichtbare Kratzspuren können Zeichen einer Infektion sein, können jedoch auch die Folge altersatrophischer Veränderungen in der Postmenopause darstellen, die mit starkem Juckreiz einhergehen können.

Die Klitoris und die Gestaltung der kleinen und großen Schamlippen ist zu beschreiben. Dies gilt vor allem dann, wenn der V. a. Intersexualität besteht. Man bittet die Frau kräftig zu pressen oder zu husten, um einen Deszensus (Vorwölbung von Blase, Rektum oder sogar Uterus in den Vulvarraum) oder einen eventuellen Harnabgang (Inkontinenz) auszuschließen.

⊙ B-2.1

⊙ B-2.1 Inspektion des äußeren Genitales



Darstellung der kleinen Schamlippen und Introitus bei einer jungen Frau.

2.2.3 Spekulumuntersuchung

► **Merke:** Die Spekulumuntersuchung (s. Abb. B-2.2) muss der gynäkologischen Tastuntersuchung unbedingt vorausgehen.

Jede Irritation der Portio kann das Ergebnis der Zytologie verfälschen, so dass diese Reihenfolge für die sachgerechte Abstrichentnahme unerlässlich ist. Dies gilt sowohl für die zytologische Untersuchung bei der Krebsvorsorge als auch bei der Keimdiagnostik bei V. a. Infektion.

Es gibt getrennte Spekula oder selbsthaltende Entenschnabelspekula unterschiedlicher Größe. Getrennte Spekula bestehen aus einem hinteren, rinnenförmig gestalteten Blatt und einem vorderen flachen Blatt, mit dem die vordere Scheidenwand angehoben werden kann. Der Befund der Spekulumuntersuchung wird entsprechend den anatomischen Gegebenheiten mit „vorne“ und „hinten“ beschrieben (und nicht aus der Sicht des Untersuchers mit „oben“ und „unten“).

► **Merke:**

vorne = Richtung Symphyse

hinten = Richtung Damm/Anus

Durchführung. Bei Benutzung **getrennter Spekula** (Abb. B-2.2) wird zunächst das hintere Blatt nach Spreizen der Schamlippen hochkant oder schräg und unter Drehung in den queren Durchmesser in den Introitus und den vorderen Teil der Vagina eingeführt. Dadurch entfaltet sich der Scheideneingang etwas und erlaubt nun auch das Einführen des vorderen Spekulumblatts, das zur Schonung des Urethralwulstes leicht gekippt eingesetzt und damit die Portio vom vorderen Scheidengewölbe aus angehoben wird. Erst jetzt lässt man das hintere Blatt bis zum hinteren Scheidengewölbe gleiten. Durch Zug an den Spekula wird die Scheide entfaltet und die Zervix im vollen Umfang dargestellt. Durch dieses sukzessive Einführen der Spekula lassen sich Verletzungen der Portio vermeiden. Durch Hin- und Herbewegen, Drehen der Spekula und zuletzt während des langsamen Zurückziehens werden alle Teile der Vagina,

2.2.3 Spekulumuntersuchung

◀ **Merke**

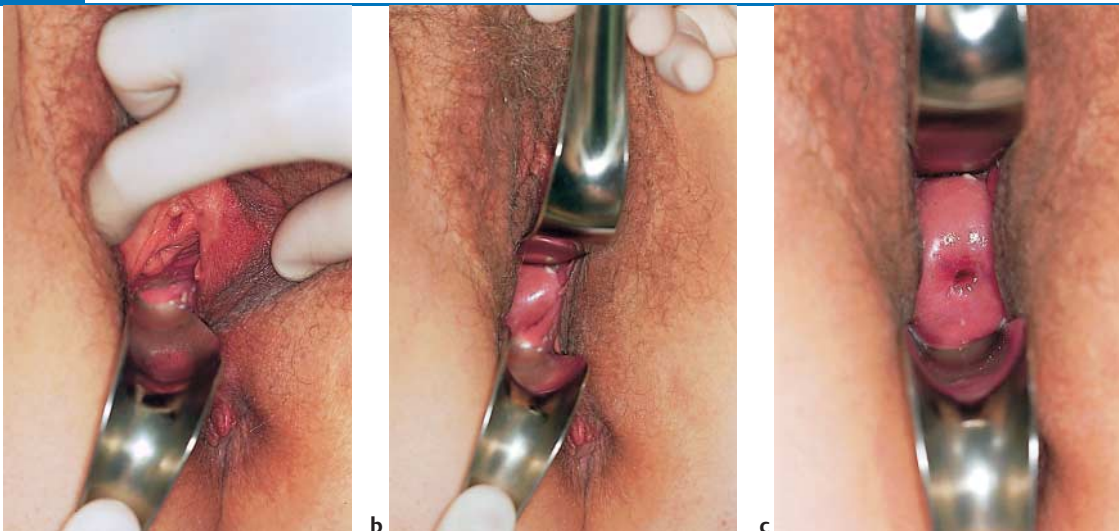
Jede Irritation der Portio kann das Ergebnis der Zytologie verfälschen, so dass die Reihenfolge der Untersuchung unbedingt eingehalten werden muss.

Es stehen getrennte Spekula, mit hinterem, rinnenförmigen und vorderem flachen Blatt und selbsthaltende Entenschnabelspekula in unterschiedlichen Größen zur Verfügung.

◀ **Merke**

Durchführung. Getrennte Spekula: Technik s. Abb. B-2.2.

⊙ B-2.2 Spekulumuntersuchung mit getrennten Spekula



a Haltung des hinteren Spekulumblatts und seine Position unmittelbar vor dem Einführen.

b Einführen des hinteren Spekulumblatts und Einsetzen des vorderen Spekulumblatts. Das hintere Spekulum wurde noch nicht vollständig eingeführt.

c Das hintere Spekulum ist vollständig eingeführt. Durch die vom Spekulum geschaffene vaginale „Öffnung“ Sicht auf die eingestellte Portio.