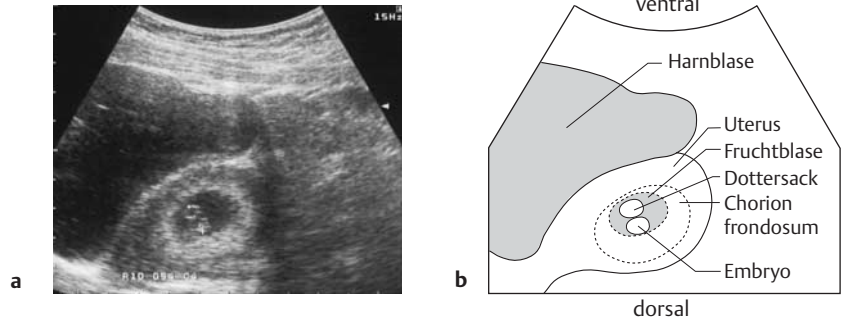


## E-3.12

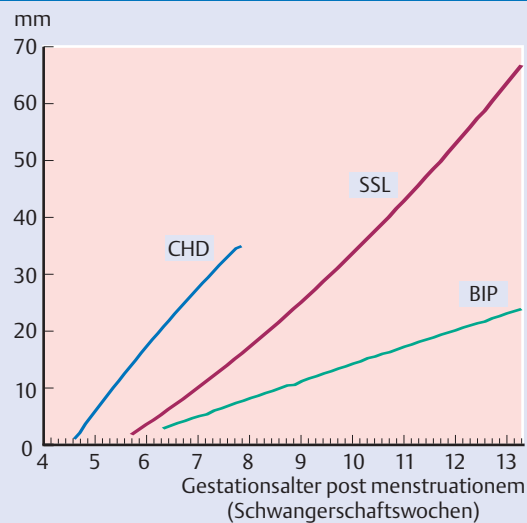
## E-3.12 Sonographische Darstellung einer Frühgravidität



Transabdomineller Sagittalschnitt durch Blase und Uterus. Man erkennt im Uterus die Fruchtblase mit Embryonalstruktur. Die Scheitel-Steiß-Länge des Embryos beträgt 0,95 cm, entsprechend der 7. SSW.

## E-3.13

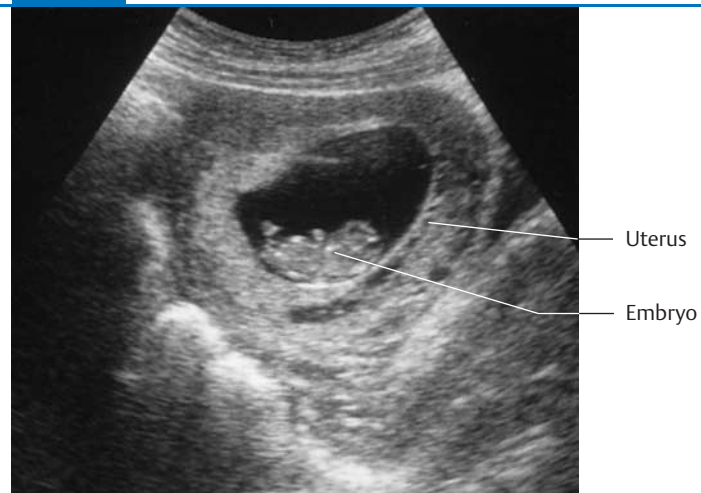## E-3.13 Wachstumstabelle im 1. Trimenon



Mittlerer Fruchtblasendurchmesser (CHD), mittlere Scheitel-Steiß-Länge (SSL) und mittlerer biparietaler Durchmesser (BIP) je nach Gestationsalter in Wochen post menstruationem (SSW).

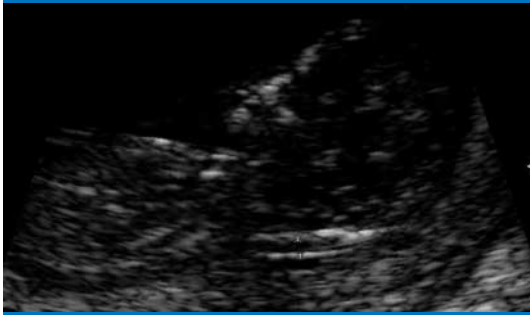## E-3.14

## E-3.14 Transabdominelle Sonographie in der 9. SSW



Der Embryo liegt in der Amnionhöhle. Kopf (rechts) und Extremitätenknospen lassen sich gut erkennen.

## E-3.15 Nackenödem



Bei der Messung des dorsonuchalen Ödems ist ein exakter medianer Längsschnitt erforderlich. Der hier gemessene Wert von 2,3 mm liegt im Normbereich.

## E-3.15

Die sonographische Untersuchung in der Frühschwangerschaft ermöglicht den **Ausschluss eines Windeis** (s. S. 495), wenn embryonale Strukturen und ein Dottersack darzustellen sind. Durch den Nachweis von **Vitalitätskriterien**, wie embryonale Herzaktionen oder Bewegungen (ab 8. SSW), gelingt die Abgrenzung vitaler von nicht vitalen Schwangerschaften. Mehrlingsschwangerschaften können frühzeitig erkannt werden, ebenso die Plazentaverhältnisse bei Mehrlingen. Auch in der Diagnostik einer **Extrauterin gravidität** kommt der Ultraschalluntersuchung ein hoher Stellenwert zu (s. S. 486 ff).

Während der Ultraschall-Screeninguntersuchung im 1. Trimenon sollte auch auf das Vorliegen eines **dorsonuchalen Ödems** geachtet werden. Ein Nackenödem findet sich gehäuft bei Chromosomenaberrationen (Trisomie 21), es bildet sich im weiteren Verlauf der Schwangerschaft oft wieder zurück (s. Abb. E-3.15). Im Gegensatz zu dem auffälligen Nackenödem hat sich im Rahmen der Pränataldiagnostik die Messung der **Nackentransparenz** (NT, nuchal translucency) zwischen der 11+0 und 13.+4 SSW etabliert. Aus der NT lässt sich ein individuelles Risiko für das Vorliegen einer Trisomie 21 ermitteln; zudem gibt sie Hinweise auf fetale Herz- oder Nierenerkrankungen.

► **Merke:** Gemäß den Mutterschaftsrichtlinien sollten in der Schwangerschaft mindestens 3 Ultraschalluntersuchungen im Sinne eines Screenings bei allen Schwangeren erfolgen: Etwa in der 10., der 20. und der 30. SSW.

### 3.6.2 Ultraschalluntersuchungen im 2. und 3. Trimenon

Bei den weiteren Ultraschalluntersuchungen wird an Hand der Beurteilung verschiedener Kriterien wie Fruchtwassermenge, Plazentastruktur, -größe und -sitz, Wachstum und anatomische Integrität des Fetus die regelrechte oder regelwidrige Entwicklung der Schwangerschaft festgestellt. Abb. E-3.16 führt die Kriterien und Schnittebenen auf, die routinemäßig beurteilt werden sollten.

Beim Screening in der ca. 20. SSW kommt insbesondere dem **Ausschluss fetaler Entwicklungsstörungen** mit ungünstiger oder infauster Prognose eine große Bedeutung zu: So kann bei Diagnosen, die mit dem Überleben des Kindes nicht vereinbar sind, wie Anenzephalus oder bilaterale Nierenagenesie, mit den werdenden Eltern ein Schwangerschaftsabbruch erwogen werden (s. S. 423 ff).

Bei potenziell operablen Erkrankungen wie einer Omphalozele sollte zunächst die **Karyotypisierung** erfolgen, um eine Aneuploidie (z. B. Trisomie 18) als Ursache der Fehlbildungen auszuschließen. Abb. E-3.17 zeigt einen unauffälligen Fetus im Profilschnitt, in Abb. E-3.18 ist ein Anenzephalus zu erkennen. In Tab. E-3.4 ist die Differenzialdiagnose auffälliger sonographischer Befunde aufgeführt.

Neben den mit einer Häufigkeit von 1–2% auftretenden schweren Missbildungen ist die frühe Diagnose der **fetalen Mangelentwicklung** eine Hauptaufgabe

Die Sonographie ermöglicht die **Abgrenzung von Windeiern** (s. S. 495) und **ektopen Schwangerschaften** (s. S. 486 ff) sowie nicht vitalen Schwangerschaften von der intakten Intrauterin gravidität. **Vitalitätskriterien** sind Herzaktionen und Bewegungen des Embryos. Mehrlinge sind frühzeitig zu erkennen.

Auf das Vorliegen eines **Nackenödems** (s. Abb. E-3.15) ist zu achten (gehäuft bei Chromosomenanomalien wie Down-Syndrom).

Durch Messung der **Nackentransparenz** (NT) zwischen der 11. und 13. SSW lässt sich das individuelle Risiko für das Vorliegen einer Trisomie 21 ermitteln.

◀ **Merke**

### 3.6.2 Ultraschalluntersuchungen im 2. und 3. Trimenon

Bei der Ultraschalluntersuchung werden beurteilt: Fruchtwassermenge, Plazentastruktur, -größe und -sitz, Wachstum und anatomische Integrität des Fetus. Abb. E-3.16 listet die Schnittebenen und Untersuchungskriterien auf.

Große Bedeutung hat der **Ausschluss fetaler Entwicklungsstörungen**: Bei Anenzephalie oder bilateraler Nierenagenesie kann eine Abruption graviditatis indiziert sein.

Bei Fehlbildungen muss eine **Aneuploidie ausgeschlossen** werden. Abb. E-3.17 und E-3.18 zeigen einen unauffälligen Fetus bzw. einen Anenzephalus, Tab. E-3.4 die Differenzialdiagnose wichtiger pathologischer sonographischer Befunde.

Die frühe Diagnose der **fetalen Mangelentwicklung** (Häufigkeit 5%) erfolgt durch