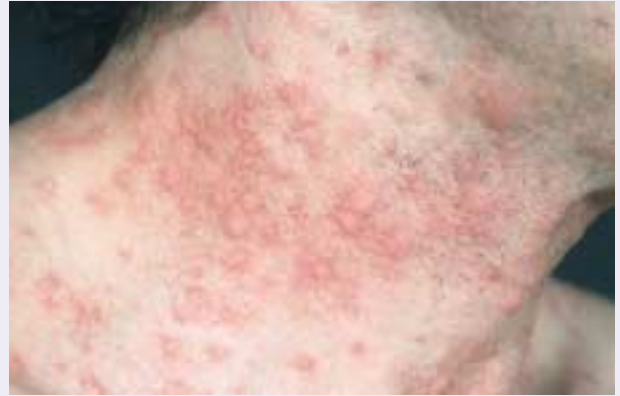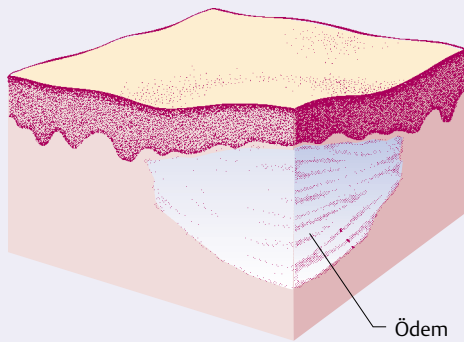


⊙ A-3.2 Urtika (Quaddel)

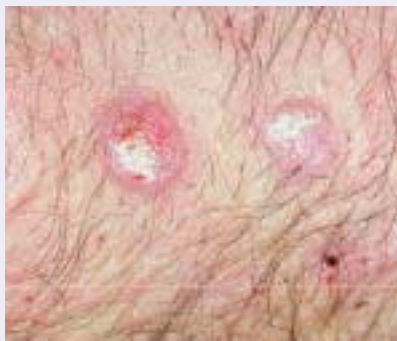

Umschriebenes Ödem der oberen Dermis

**Papula (Knötchen, Papel):** umschriebene Substanzvermehrung in der Epidermis oder Dermis.

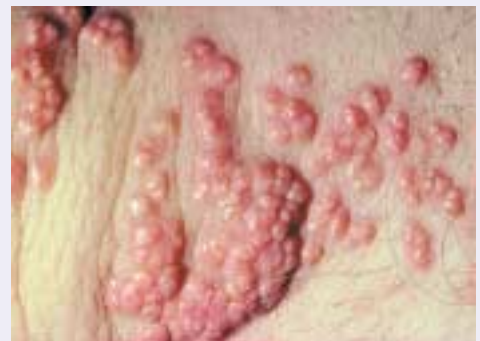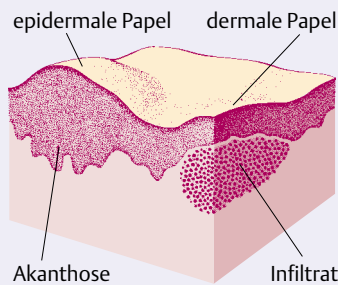
**Papula (Knötchen, Papel):** Die Papula ist eine umschriebene Substanzvermehrung, die sowohl in der Epidermis als auch der Dermis sein kann. Bei Substanzvermehrung in der Epidermis handelt es sich um eine Verbreiterung der Epidermis, Vermehrung der Keratinozyten (Akanthose; S. 45). In der Dermis kann es sich z.B. um ein entzündliches Infiltrat, Einlagerung von Substanzen (Muzin, Amyloid, Kollagen; S. 426), reaktive wie auch neoplastische Gewebsvermehrungen handeln. Die Papel/Papula variiert von glatter zu rauher Oberfläche und von hautfarben, rot bis braun-schwarz.

⊙ A-3.3 Papula (Knötchen, Papel)



a

a Epidermale Papel mit Substanzvermehrung der Epidermis (Akanthose)



b

b Dermale Papel mit Substanzvermehrung in der oberen Dermis durch Infiltrat oder Tumor

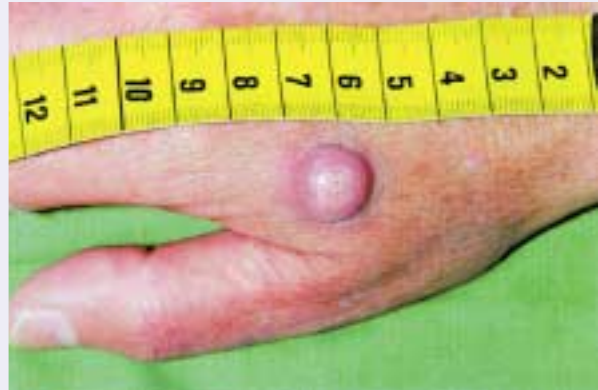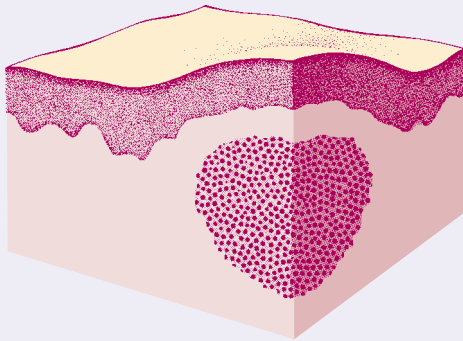
**Plaque:** oberflächlich konfluente Papeln.

**Plaque:** Ein Plaque besteht aus oberflächlichen konfluerten Papeln, so dass eine flächige Gewebeerkrankung entsteht.

**Nodus (Knoten):** größer als erbsgroße Papeln.

**Nodus (Knoten):** Knoten sind Papeln, die größer als erbsgroß sind; ihre Substanzvermehrung kann auch in der Epidermis oder Dermis lokalisiert sein. Ein wichtiges Unterscheidungsmerkmal ist die Konsistenz und vor allem die Verschieblichkeit/Abgrenzbarkeit zu dem umgebenden Gewebe. Eine fehlende Verschieblichkeit ist ein Hinweis auf Malignität des Knotens.

⊙ A-3.4 Nodus (Knoten)

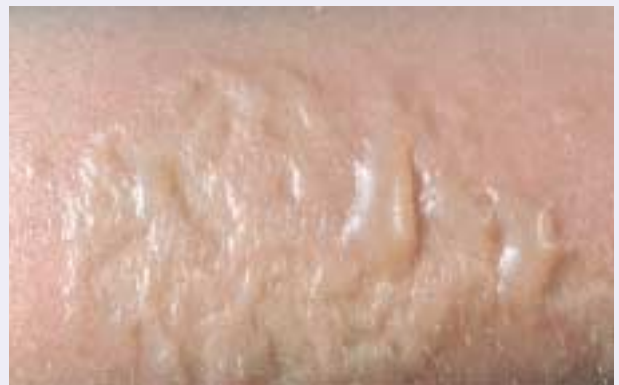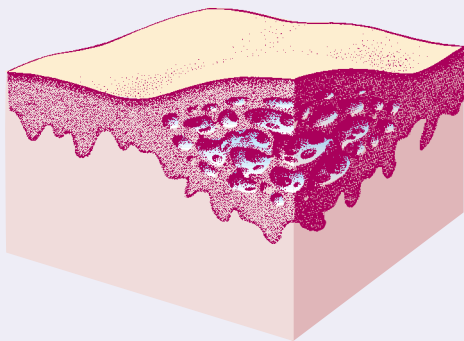


Knotige Auftreibung in der unteren Dermis oder noch tiefer

**Vesikula (Bläschen) und Bulla (Blase):** Beide stellen eine Flüssigkeitsansammlung intra- oder subepidermal dar. Sie unterscheiden sich lediglich durch die Größe. Bei oberflächlichem Sitz weisen sie ein schlaffes, leicht verletzliches Blasendach auf, bei subepidermalelem Sitz ein festes, gespanntes. Beide Effloreszenzen können in anderen entstehen, z.B. auf einer Urtica oder einer erythematösen Makula. Ihr Inhalt kann z.B. serös oder hämorrhagisch sein. All diese Merkmale weisen auf die jeweilige Diagnose hin.

**Vesikula (Bläschen) und Bulla (Blase):** Flüssigkeitsansammlung intra- oder subepidermal.

⊙ A-3.5 Vesikula (Bläschen)



Gekammertes Ödem in der Epidermis