

Visusstörungen (N. opticus, II. Hirnnerv)

► **Definition:** Sehstörungen treten häufig zu Beginn oder im Verlauf neurologischer Krankheiten (z. B. Hirntumoren, Schlaganfälle, multiple Sklerose, Hereditärien) auf. Die ophthalmoskopische Untersuchung ergibt dann oft charakteristische Veränderungen am Augenhintergrund, besonders der Sehnervenpapille und der Gefäße.

Untersuchung: Die Patienten klagen über Flimmern vor den Augen und mangelnde Sehschärfe, selten auch über eine einseitige Verdunkelung (Obskuration). Während bei der neurologischen Untersuchung der Visus (Sehschärfe) nur geschätzt werden kann, wird der Augenhintergrund immer untersucht – auch dann, wenn subjektiv keine Sehstörung angegeben wird. Im Normalfall sieht man eine scharfe Begrenzung und rötlich-gelbe („vitale“) Färbung der Papille (s. Abb. A-2.4a). Bei neurologischen Erkrankungen sind die häufigsten pathologischen Befunde ein **Ödem** oder eine **Abblassung** der Papille.

Wenn die Papille ödematös geschwollen und unscharf begrenzt ist, besteht der Verdacht auf eine **Stauungspapille**. Die Schwellung beginnt im nasalen Anteil der Papille, die Venen sind gestaut und geschlängelt. In diesem Stadium besteht keine Visusstörung; auch das Gesichtsfeld ist nicht beeinträchtigt. Gelegentlich schildern die Patienten kurz andauernde Obskurationen (Verdunkelungen) am betroffenen Auge oder Verschwommensehen; eine Abschwächung des Farbensehens wird selten wahrgenommen. Bei anhaltendem intrakraniellen Druck wird die Papille im weiteren Verlauf erhaben und zeigt radiäre Blutungen; die Prominenz kann ophthalmoskopisch in Dioptrien gemessen werden (Abb. A-2.4b u. c). Ist es bereits zur **Optikusatrophie** gekommen, findet man eine Abblassung der Sehnervenpapille. Dann ist auch der Visus dauerhaft beeinträchtigt.

Im Gegensatz zur Stauungspapille ist bei einer **Papillitis** der Visus akut herabgesetzt. Der ophthalmoskopische Befund ist ähnlich dem einer Stauungspapille. Die Papille ist ophthalmoskopisch unscharf begrenzt, hyperämisch, gerötet und mäßig prominent. Die Entzündung spielt sich an der Papille bzw. im vorderen Anteil des Sehnervs ab.

Obskurationen und gestörtes Farbsehen bis zum weitgehenden Visusverlust sind Zeichen der **Retrobulbärneuritis**. Anfangs besteht kein objektivierbarer Befund („Patient und Arzt sehen nichts“). Oft ist die Visusstörung voll reversibel. Es kann jedoch eine Sehinderung bestehen bleiben. Man findet dann Skotome (Teilausfälle des Gesichtsfeldes) und eine temporale Abblassung (Atrophie) der Papille.

Lumeneinengungen der Netzhautgefäße weisen auf eine Arteriosklerose hin. Bei arterieller Hypertonie sind die Netzhautgefäße gestaut. Es findet sich ein **Fundus hypertonicus**: Hämorrhagien, diffuses Netzhautödem und Papillenödem sind Zeichen einer malignen Hypertonie und gehen mit einer Verschlechterung des Visus einher.

Bei **Amaurose** (Blindheit) infolge Optikusbeschädigung ist die Sehnervenpapille atrophisch und die Pupille lichtstarr (zur amaurotischen Pupillenstarre vgl. Abb. A-2.6, S. 26). Bei der seltenen beidseitigen **kortikalen Blindheit** ist der ophthalmoskopische Befund ebenso wie die Pupillenreaktion regelrecht. Zur Unterscheidung einer psychogenen von einer organisch bedingten Blindheit dient die Untersuchung des optokinetischen Nystagmus, der sich meist bei psychogener Sehstörung wie bei Gesunden provozieren lässt, aber bei Amaurose fehlt (S. 35).

Ätiopathogenese: Die häufigsten Erkrankungen des Sehnervs sind Entzündungen oder primäre Degeneration. Daneben kann der Sehnerv aber auch Träger oder „Spiegel“ einer Hirnerkrankung oder systemischen Erkrankung sein.

Eine intrakranielle Drucksteigerung führt durch den gesteigerten Liquordruck, der sich über den Subarachnoidalraum in die perineuralen Optikuscheiden ausdehnt, zum **Papillenödem**. Die **Stauungspapille** entwickelt sich allmählich.

Visusstörungen (N. opticus, II. Hirnnerv)

◀ Definition

Untersuchung: Zur neurologischen Untersuchung gehört die Spiegelung des Augenhintergrundes (s. Abb. A-2.4). Die wichtigsten pathologischen Befunde sind ein Ödem oder eine Abblassung der Papille.

Eine **Stauungspapille** ist durch unscharfe Begrenzung, Prominenz und radiäre Blutungen charakterisiert (Abb. A-2.4b u. c). Der Visus ist ungestört; die Patienten nehmen gelegentlich kurz anhaltende Verdunkelungen auf dem betroffenen Auge wahr. Eine Abblassung der Papille spricht für eine **Optikusatrophie**.

Bei einer **Papillitis** ist der Visus herabgesetzt. Die Papille ist unscharf begrenzt und mäßig prominent.

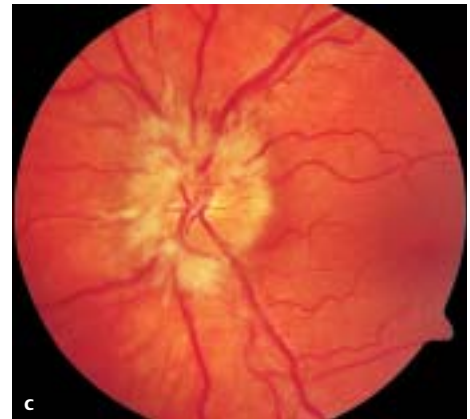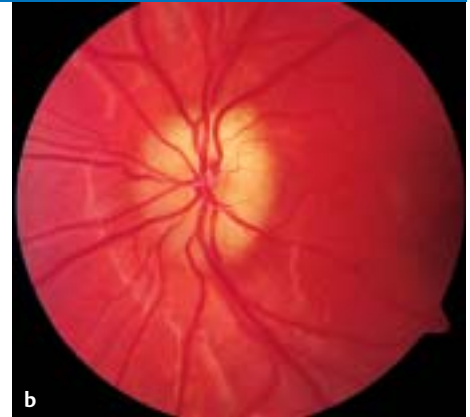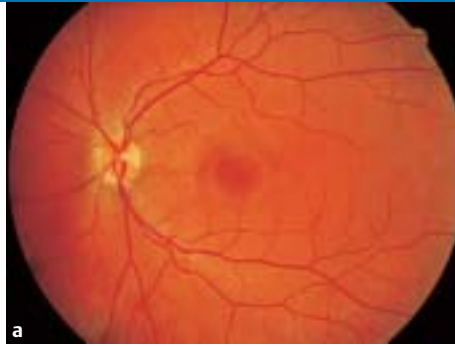Eine **Retrobulbärneuritis** geht mit Obskurationen, gestörtem Farbsehen und passagerem Visusverlust einher. Erst im Verlauf findet man objektivierbare Befunde. Zunächst gilt: Patient und Arzt sehen nichts.

Veränderungen der Netzhautgefäße lassen auf eine Arteriosklerose oder arterielle Hypertonie (**Fundus hypertonicus**) schließen.

Bei **Amaurose** infolge Optikusläsion ist die Papille atrophisch und die Pupille lichtstarr (vgl. Abb. A-2.6, S. 26). Im Fall einer psychogenen Blindheit ist der optokinetische Reflex physiologisch (S. 35).

Ätiopathogenese: Hirndrucksteigerung führt zu einem Papillenödem bis hin zur Stauungspapille. Häufigste Ursachen einer **Stauungspapille** sind ein Hirntumor oder Hirnödem.

🎯 A-2.4 Ophthalmoskopischer Befund



a Normaler Augenhintergrund. Bei der Spiegelung des Fundus zeigt sich eine gleichmäßige rötliche Tönung, von der sich die Netzhautgefäße, die gelbliche, im Niveau der Retina liegende Sehnervenpapille und die querovale Area centralis (Makula) etwas dunkler rot abgrenzen lassen.

b Papillenödem (beginnende Stauungspapille). Die Papille ist unscharf begrenzt. Es besteht eine Prominenz von 1,5 Dioptrien. Die Venen sind vermehrt geschlängelt.

c Ausgeprägte Stauungspapille. Die Sehnervenpapille ist verwaschen und erhaben. Auffällig sind radiäre Blutungen und weiß-gelbliche Einlagerungen.

Eine **Papillitis** findet sich bei Infektions- und immunologischen Erkrankungen. Eine **Retrobulbärneuritis** ist oft Erstsymptom einer Multiplen Sklerose (S. 304).

Der ophthalmoskopisch sichtbaren Papillenabblassung bei **Optikusatrophie** liegt eine neuronale Degeneration des N. opticus zugrunde. Das **Foster-Kennedy-Syndrom** (Optikusatrophie und kontralaterale Stauungspapille) wird bei Tumoren der vorderen Schädelgrube, z. B. Keilbeinmeningeom, beobachtet. Einer primären **Optikusatrophie** können metabolische, nutritive, toxische, genetische und vaskuläre Ursachen zugrunde liegen. Bei Verletzungen der Orbita besteht immer die Gefahr des Visusverlustes.

Bei der **Amaurosis fugax** handelt es sich um eine transitorische Ischämie der Retina; sie ist der Vorbote eines Schlaganfalls. Bei der an-

75% der Fälle mit einer Stauungspapille sind durch einen Hirntumor bedingt. Infratentorielle Tumoren führen wegen stärkerer Liquorabflussbehinderung häufiger zu einer Stauungspapille als supratentorielle Tumoren. Eine fehlende Stauungspapille schließt eine intrakranielle Drucksteigerung jedoch nicht aus (vgl. S. 106). Weitere Ursachen sind Hirnödem, Hydrozephalus und Liquorzirkulationsstörungen, z. B. bei Meningitis und Sinusthrombose. Zur beidseitigen Stauungspapille bei Pseudotumor cerebri s. S. 316.

Eine **Papillitis** kann Ausdruck einer primären Sehnerventzündung sein, findet sich aber auch als Begleitsymptom bei zahlreichen Infektionskrankheiten sowie einigen immunologischen Erkrankungen. Eine **Retrobulbärneuritis** ist häufigstes Erstsymptom einer Multiplen Sklerose (S. 304).

Der ophthalmoskopisch sichtbaren Papillenabblassung bei **Optikusatrophie** liegt eine neuronale Degeneration des N. opticus zugrunde. Eine Stauungspapille oder Optikusneuritis kann in eine Atrophie des Sehnervs übergehen. Bei direkter Kompression des Fasciculus opticus kommt es primär zu einer Optikusatrophie mit Visusverlust. Ein von F. Kennedy (1911) beschriebenes Syndrom mit primärer Optikusatrophie und kontralateraler Stauungspapille (**Foster-Kennedy-Syndrom**) wird bei Tumoren der vorderen Schädelgrube (Keilbeinmeningeom u. a.) beobachtet. Neben ophthalmologischen Ursachen (Glaukom u. a.) gibt es zahlreiche, mit einer Optikusatrophie einhergehende Erkrankungen: metabolische (Diabetes mellitus, funikuläre Myelose), genetische (Leber-Optikusatrophie, Leukodystrophien, Heredoataxien), vaskuläre Ursachen (Arteriitis, Arteriosklerose) und toxische Schädigungen des N. opticus (Methylalkohol, INH u. a.). Bei **Orbitaverletzungen** besteht die Gefahr eines Visusverlustes durch direkte Läsion und Einblutung in den Sehnerv.

Eine transitorische Ischämie der Retina infolge einer Thromboembolie in die A. ophthalmica hat eine flüchtige einseitige Blindheit zur Folge. Diese **Amaurosis fugax** ist der Vorbote eines Schlaganfalls (S. 390). Gelegentlich kann man kleine

Thromben in den retinalen Gefäßen ophthalmoskopisch nachweisen. Auch bei der **anterioren ischämischen Optikusneuropathie** (AION) wird eine retinale Durchblutungsstörung ursächlich angenommen. Im Gegensatz zur Amaurosis fugax ist die meist akut und schmerzlos einsetzende Erblindung anhaltend und man findet anfangs ein Papillenödem. Nur bei einem Drittel der Patienten erholt sich der Visus innerhalb eines halben Jahres. Gehen dem Visusverlust beim älteren Menschen heftige Schläfenkopfschmerzen voraus, besteht der dringende Verdacht auf eine **Arteriitis cranialis** (S. 406).

Gesichtsfelddefekte

► **Definition:** Das Gesichtsfeld umfasst den mit beiden Augen (ohne Hilfe von Blick- oder Kopfbewegung) wahrgenommenen Raum. Zentrale Gesichtsfelddefekte (bzw. -ausfälle) betreffen die Hälfte oder einen Quadranten des Gesichtsfeldes (Hemi- oder Quadrantenanopsie), seltener sind sie fleck- oder ringförmig (Skotome). Häufigste Ursachen sind Ischämien oder raumfordernde Prozesse im Verlauf der Sehstrahlung.

Neuroanatomische Grundlagen: Die Neurone der beiden Netzhauthälften trennen sich im **Chiasma opticum**: die Axone der nasalen Retinahälfte kreuzen, die der temporalen Hälfte verlaufen homolateral. Der Tractus opticus, der die Neurone der nasalen Retinahälfte des kontralateralen und die der temporalen Retinahälfte des homolateralen Auges führt, endet im **Corpus geniculatum laterale**, wo die Umschaltung auf das vierte Neuron erfolgt (Neuron 1 = Photorezeptoren, Neuron 2 = Bipolarzellen, Neuron 3 = Ganglienzellen des Nervus bzw. Tractus opticus). Die Axone durchziehen den hinteren Anteil der Capsula interna und fächern sich in der **Gratiolet-Sehstrahlung** auf (Abb. A-2.5), d.h. die Fasern der oberen Netzhauthälfte verlaufen lateral entlang dem Hinterhorn des Seitenventrikels und münden in den oberen Gyrus calcarinus, die Fasern der unteren Netzhauthälfte bilden eine Schleife durch den vorderen Temporalpol (Meyer-Schleife) zum unteren Gyrus calcarinus. Die **Sehrinde** (Area striata) erhält die Afferenzen in retinotoper Anordnung: Die von der Fovea centralis, der Stelle des schärfsten Sehens, und ihrer unmittelbar benachbarten Zone, der Macula lutea, stammenden Neurone münden in den posterioren Anteil der Sehrinde, den Cuneus. Stimuli in der linken Hälfte des Gesichtsfeldes werden über die nasale Retinahälfte des linken Auges und die temporale Retinahälfte des rechten Auges in der rechtsseitigen Sehrinde wahrgenommen (analog die rechte Hälfte des Gesichtsfeldes in der linksseitigen Sehrinde); und zwar der untere Gesichtsfeldquadrant im oberen Gyrus calcarinus, der obere Quadrant im unteren Gyrus calcarinus (Abb. A-2.5).

Untersuchung: Bei der neurologischen Untersuchung werden die Gesichtsfeldgrenzen **fingerperimetrisch** bestimmt. Man steht dem Patienten im Abstand von etwa einem Meter gegenüber, sodass sich die Gesichtsfelder von Patient und Untersucher decken, lässt den Patienten die Nasenwurzel des Untersuchers fixieren und bewegt abwechselnd die linke und rechte Hand bei seitwärts ausgestreckten Armen in mehreren Positionen für jeden Quadranten. Werden die Fingerbewegungen auf einer Seite nicht wahrgenommen, so liegt auf der entsprechenden Seite ein Gesichtsfelddefekt, eine **homonyme Hemi- bzw. Quadrantenanopsie** vor. Werden bei beidseitiger Fingerbewegung die Bewegungen auf einer Seite nicht wahrgenommen obwohl sie bei einseitiger Bewegung dort wahrgenommen werden, spricht man von einem visuellen Extinktionsphänomen. Als genauere quantitative Untersuchungsmethoden, bei der das Gesichtsfeld eines Auges getrennt bestimmt wird, dienen z.B. die an einer Hohlkugel (Goldmann-Perimeter) durchgeführte kinetische Perimetrie und die statische Perimetrie mit stationären Lichtreizen. Mit diesen Verfahren gelingt auch der Nachweis umschriebener Gesichtsfelddefekte (Skotome) und eine Vergrößerung des blinden Flecks.

terieren ischämischen Optikusneuropathie (AION) hält die akut einsetzende Erblindung meist an; anfangs besteht ein Papillenödem. Ein Visusverlust bei vorbestehenden Kopfschmerzen muss an eine **Arteriitis cranialis** denken lassen.

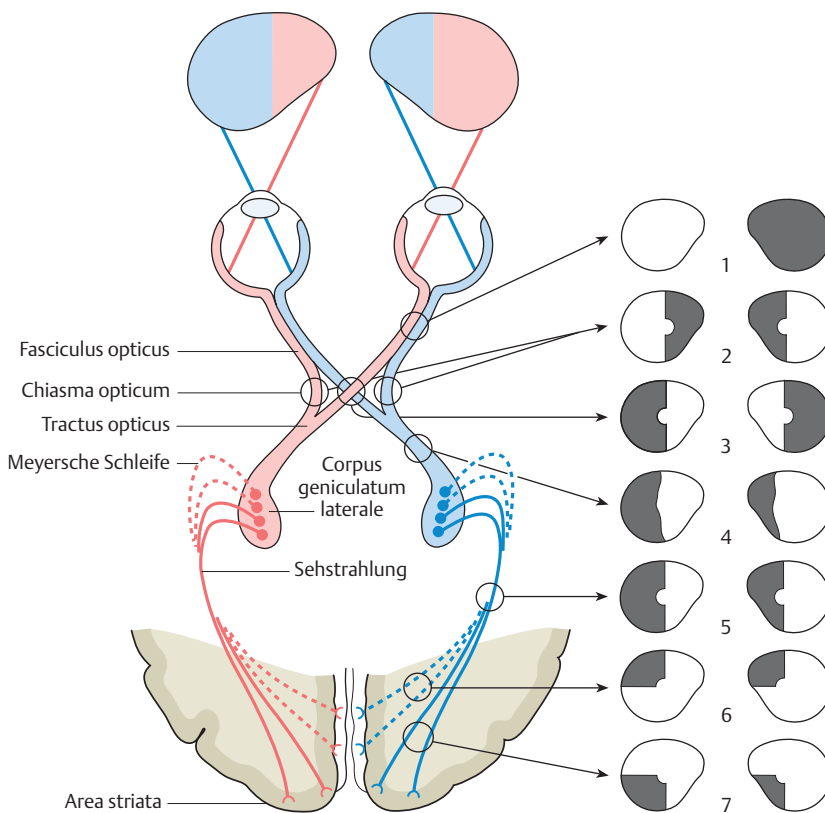
Gesichtsfelddefekte

◀ Definition

Neuroanatomische Grundlagen: Die Neurone der nasalen Retinahälften kreuzen im **Chiasma opticum**. Entsprechend verlaufen die Axone der temporalen Retinahälfte mit den Neuronen der nasalen Retinahälfte des kontralateralen Auges gemeinsam im Tractus opticus, werden im **Corpus geniculatum laterale** umgeschaltet, fächern sich in der **Gratiolet-Sehstrahlung** auf und münden in der Sehrinde (Area striata). Die linke Hälfte des **Gesichtsfeldes** wird in der rechtsseitigen Sehrinde, und zwar der obere Quadrant im unteren Gyrus calcarinus und der untere Quadrant im oberen Gyrus calcarinus wahrgenommen (Abb. A-2.5).

Untersuchung: Mit der **fingerperimetrischen** Untersuchung werden die Gesichtsfeldgrenzen bestimmt. Nimmt der Patient die Fingerbewegung in einer Gesichtsfeldhälfte bzw. einem Gesichtsfeldquadranten nicht wahr, liegt eine **homonyme Hemi- bzw. Quadrantenanopsie** vor.

A-2.5 Gesichtsfelddefekte.



Verlauf der Sehbahn (Aufsicht) und Projektion der jeweiligen Gesichtsfeldhälften. Je nach Läsionsort im Verlauf der Sehbahn sind unterschiedliche Ausfälle zu erwarten.

1. **Monokularer Gesichtsfeldausfall** (Amaurose) infolge Durchtrennung oder kompletter Kompression des Fasciculus opticus.

2. **Heteronyme binasale Hemianopsie** bei beiderseitiger Kompression des Chiasma opticum (z.B. suprasellärer Tumor).

3. **Heteronyme bitemporale Hemianopsie** bei medialer Kompression des Chiasma opticum (z.B. Hypophysenadenom).

4. **Homonyme Hemianopsie**, die bei chiasmanahen Läsionen (Tractus opticus oder Corpus geniculatum laterale) häufig inkongruent ist, d.h. der Gesichtsfeldausfall für das rechte und linke Auge unterscheidet sich in Form und Größe.

5. **Homonyme Hemianopsie** bei Läsion der gesamten Sehstrahlung in ihrem gebündelten Verlauf durch die Capsula interna (z.B. A.-cerebri-media-Infarkt).

6. **Quadrantenanopsie nach oben** bei rindennaher Läsion der Sehstrahlung unterhalb des Sulcus calcarinus oder durch Läsion der Meyerschen Schleife im Temporalpol (z.B. A.-cerebri-posterior-Infarkt).

7. **Quadrantenanopsie nach unten** bei rindennaher Läsion der Sehstrahlung oberhalb des Sulcus calcarinus z.B. durch einen parietalen Tumor.

Dem Kranken fällt der Gesichtsfelddefekt oft selbst nicht auf (Anosognosie). Trotz Aufklärung über die Hemianopsie kann eine vollständige Unaufmerksamkeit für die eine Hälfte des Raums und meist auch des Körpers bestehen bleiben: ein **visuelles Hemi-neglect**.

Ätiopathogenese: Zur Topik der Gesichtsfelddefekte s. Abb. A-2.5. Häufigste Ursachen sind ein **Hirntumor** oder eine **zerebrale Ischämie**. A.-cerebri-media-Infarkte gehen häufig, A.-cerebri-posterior-Infarkte regelmäßig mit Gesichtsfelddefekten einher. Aufgrund von Gefäßanastomosen im Bereich des Cuneus und der bilateralen Repräsentation der Fovea bleibt der Bereich des zentralen Sehens meist vom Gesichtsfelddefekt ausgespart und damit der Visus intakt. Zur **kortikalen Erblindung** kommt es bei bilateralem A.-cerebri-posterior-Infarkt.

Der Kranke bemerkt die Hemianopsie oft nicht spontan. Selbst wenn die Untersuchung den Gesichtsfeldausfall aufdeckt, negieren manche Patienten die Störung und verhalten sich so, als bestehe sie nicht (Anosognosie, s.a. S. 98). Sie ziehen sich u.U. Verletzungen der gleichseitigen Körperhälfte zu. Während die Anosognosie meist nach einigen Wochen schwindet, kann besonders bei einer Hemianopsie nach links ein **visuelles Hemineglect** (vgl. S. 99) mit Unaufmerksamkeit für eine Hälfte des Raums und meist auch des Körpers bestehen bleiben. Der Kranke versucht nicht, sich die fehlende Gesichtsfeldhälfte z.B. durch Blick- oder Kopfbewegungen zu erschließen; sie ist für ihn nicht existent.

Ätiopathogenese: Zur Topik der Gesichtsfelddefekte und deren häufigste Ursachen siehe Abb. A-2.5. Eine Läsion im Bereich von Fasciculus und Chiasma opticum oder Tractus opticus ist häufiger durch einen intra- bzw. retroorbitalen **Tumor** bedingt, eine Läsion der Sehstrahlung meist durch eine **zerebrale Ischämie**. Ischämien im Versorgungsbereich der A. chorioidea anterior oder posterior, die den Tractus opticus bzw. das Corpus geniculatum laterale versorgen, sind selten. Ein A.-cerebri-media-Infarkt geht oft mit einer homonymen Hemianopsie zur Gegenseite einher (Läsion der Sehstrahlung im hinteren Anteil der inneren Kapsel). Infarkte im Versorgungsbereich der A. cerebri posterior, die den größten Teil der Radiatio optica und der Sehrinde versorgt, haben regelmäßig einen Gesichtsfeldausfall zur Folge. Das zentrale Gesichtsfeld (bis zu 10 Grad) bleibt bei einer Hemianopsie meist ausgespart (makuläre Aussparung). Der Cuneus ist aufgrund arterieller Anastomosen terminaler Äste der A. cerebri posterior, A. cerebri media und z.T. auch der A. pericallosa (aus der A. cerebri anterior) gegen Minderperfusion geschützt. Darüber hinaus ist der Bereich der