



4 Lunge, Hilus, Pleura

K. B. Krug

Röntgenanatomie

Lungenlappen und -segmente. Die anatomisch-topographische Gliederung der Lunge orientiert sich an den Aufzweigungen der zentralen Atemwege. Anatomisch besteht die rechte Lunge aus 3 und die linke Lunge aus 2 Lappen. Die Lungenlappen sind ihrerseits in bronchopulmonale Einheiten, die Lungensegmente und Subsegmente gegliedert sind. In aller Regel verfügt der rechte Oberlappen über 3 Segmente (anterior, posterior und apikal) und der linke Oberlappen über 2 Segmente (anterior und apikoposterior). Der Mittellappen auf der rechten Seite (rechtsseitige Segmente 4 und 5) entspricht auf der linken Seite der zum Oberlappen gehörenden Lingula (linksseitige Segmente 4 und 5). Im Gegensatz zur linken Lunge verfügt die rechte Lunge über ein kardiales Unterlappensegment (Segment 7).

Zentrale Atemwege. Die zentralen Atemwege teilen sich dichotom bis zu den terminalen respiratorischen Einheiten, den Azini, auf (Abb. 4.1).

3–5 Azini bilden den von Bindegewebe begrenzten sekundären Lobulus. Teile des sekundären Lobulus und des interstitiellen Bindegewebes sind im CT sichtbar. Jedem Parenchymsegment ist ein zentraler Segmentbronchus zugeordnet. Die Aufteilung der zentralen und peripheren Atemwege – und damit die anatomisch-topographische Gliederung der Lunge – unterliegt starken Variationen. Im Normalfall sind nur die Trachea, die Stammbronchien und die Segmentbronchien projektiographisch als band- oder ringförmige Verdichtungen, die eine Aufhellung umschließen, sichtbar (Abb. 4.2 u. 4.3).

Lungengefäße. Das Bild der peripheren Lunge wird durch die Lungengefäße bestimmt. Ihr Durchmesser nimmt vom Hilus zur Peripherie hin ab (Abb. 4.4 u. 4.5). Die Pulmonalarterien zweigen sich – den Bronchialwegen folgend – baumartig zur Peripherie hin auf. Die Pulmonalarterien- und Bronchialaufzweigungen verlaufen zentral innerhalb der Lungensegmente, die Lungenvenen und Bronchialarterien dagegen in den interlobären und interlobulären Septen. Herznahe ziehen die Lungenvenen annähernd horizontal zum linken Vorhof. Der regionale Durchmesser der Pulmonalarterien ist von diagnostischer Bedeutung.

→ Da auf d.-v. Thoraxübersichtsaufnahmen die rechte Unterlappenarterie regelhaft in ihrem Längsverlauf getroffen ist und ihre mediale Kontur durch den Zwischenbronchus markiert wird, ist hier die Messung des Gefäßdurchmessers möglich.

Ein Durchmesser ≥ 16 mm bei Frauen und ≥ 18 mm bei Männern gilt als pathologisch (s. Abb. 4.37, S. 264). Orthograd getroffene Gefäße stellen sich als rundliche Verdichtungen dar, die von Lungenrundherden oder perihilären Lymphknotenvergrößerungen durch die Zuordnung zu einer benachbarten Gefäßstruktur zu differenzieren sind.

Pleura. Der Pleuraraum wird durch 2 seröse Häute – die *Pleura visceralis* und die *Pleura parietalis* – gebildet. Die *Pleura visceralis* bedeckt die Lungenoberfläche einschließlich der Interlobärspalten und geht an der Lungenwurzel in die *Pleura parietalis* über, die die Thoraxhöhle auskleidet und mit Brustwand, Zwerchfell und Mediastinum verwachsen ist. Die Blutversorgung der parietalen Pleura erfolgt über die Thoraxwandgefäße, die der viszeralen Pleura über die Lungengefäße. Beide Pleurablätter haben Anschluss an das Lymphsystem. Zwischen beiden Pleurablättern besteht ein geschlossener kapillärer Spalt. Die parietale Pleura produziert pro Tag im Normalfall etwa 2,5 l einer serösen Flüssigkeit, die die gegenseitige Verschiebung beider Blätter gegeneinander ermöglicht und über die viszerale Pleura resorbiert wird.

Rippen. Normalerweise sind projektiographisch nur die knöchernen Rippenanteile sichtbar. Die vorderen knorpeligen Rippenabschnitte werden erst abgebildet, wenn sie verkalkt sind. Dies ist mit zunehmendem Lebensalter häufiger, kommt jedoch auch bei jüngeren Menschen vor.

→ Verkalkungen der Rippenknorpel dürfen nicht mit intrapulmonalen Verkalkungen verwechselt werden.

Vordere und hintere Rippen sind an ihrem Verlauf erkennbar. Während die vorderen Rippenanteile von lateral oben nach medial unten ziehen und bei fehlenden Knorpelverkalkungen mit einem von kranial nach kaudal harmonisch breiter werdenden Abstand zum Sternum enden, verlaufen die hinteren Rippenabschnitte von der Wirbelsäule in einem flacheren

Die häufigsten Diagnosen

bei der Untersuchung des Thorax

- ✓ Chronisch obstruktive Lungenerkrankung (S. 280)
- ✓ Tuberkulom, pulmonale Narben (S. 258)
- ✓ Bronchopneumonie (S. 255)
- ✓ Lungenmetastasen (S. 277)
- ✓ Pleuraerguss (S. 249)

Befundungsschema Thorax

Thoraxübersichtsaufnahme im d.-v. Strahlengang

Zwerchfell	rechts meist höher als links (bei Inspiration liegt die rechte Kuppel meist in Projektion auf den 10. ICR, bei Expiration bewegen sich beide Kuppeln ca. 3–7 cm nach kranial), Form (gerundet, abgeflacht)
Pleura	Lunge liegt allseits der Thoraxwand an; Sinus phrenicocostales sind normalerweise spitzwinklig; Breite und Kontur der kostalen Pleura? große und kleine Lappenspalte sichtbar? Verkalkungen?
Herz	Lage, Größe und Konfiguration der Herzhöhlen, Koronar- und Klappenkalk
Mediastinum	Breite und Konfiguration, Lage und Breite von Trachea und Stammbronchien, Aorta thoracalis (Breite, Wandverkalkungen), V. cava superior und inferior (Lage, Breite), V. azygos (Lage, Breite), Verkalkungen
Hili	Lage, Breite, Dichte und Konfiguration; Hiluskontur ist nach lateral konkav
Lunge	Durchmusterung des Parenchyms beider Lungen, regionale Weite der Lungengefäße
Skelett	Brustwirbelsäule, Schultergürtelskelett (Klavikulae, Skapulae, Humeri), Rippen
Thoraxwandweichteile	Mamma- und Axillarlinien, Mammillenschatten
Hals	Trachea, Verkalkungen (Schilddrüse, A. carotis)
Abdomen	Luft (im Magenfundus, subphrenisch), Luft-Flüssigkeitsspiegel
Fremdkörper	Schrittmacher, ZVK, Tubus, Pleuradrainagen

Thoraxübersichtsaufnahme im seitlichen Strahlengang

Zwerchfell	rechts meist höher als links, direkt unterhalb des linken Hemidiaphragmas, liegt die Magenblase
Pleura	Lunge liegt allseits der Thoraxwand an, Sinus phrenicocostales sind normalerweise spitzwinklig, Breite und Kontur der kostalen Pleura? große und kleine Lappenspalte sichtbar? Verkalkungen?
Herz	Größe und Konfiguration der Herzhöhlen, Koronar- und Klappenkalk
Mediastinum	Breite und Konfiguration, Lage und Breite von Trachea und Stammbronchien, Breite des Retrotrachealstreifens, Aorta thoracalis (Breite, Wandverkalkungen), V. cava superior und inferior (Lage, Breite), V. azygos (Lage, Breite), Verkalkungen
Hili	Lage, Breite, Dichte und Konfiguration
Lunge	Durchmusterung des Parenchyms, regionale Weite der Lungengefäße
Skelett	Brustwirbelsäule, Schultergürtelskelett (Klavikulae, Skapulae, Humeri), Rippen
Thoraxwandweichteile	Mammae
Abdomen	Luft (im Magenfundus, subphrenisch), Luft-Flüssigkeitsspiegel
Fremdkörper	Schrittmacher, ZVK, Tubus, Pleuradrainagen

CT und MRT Thorax

Zwerchfell	Form beachten (Aussackung), Zwerchfellrippenwinkel spitz, Lage (in Höhe 10.-11. ICR)
Pleura	Lunge liegt allseits der Thoraxwand an, pleurale Verdichtungen oder Verkalkungen?
Herz	Lage, Größe und Konfiguration der Herzhöhlen, Koronar- und Klappenkalk, Herzmuskelbreite
Mediastinum	Breite und Konfiguration, Lage und Breite von Trachea und Stammbronchien, Breite des Retrotrachealstreifens, Aorta thoracalis (Breite, Wandverkalkungen), V. cava superior und inferior (Lage, Breite), V. azygos (Lage, Breite), Verkalkungen
Hili	Lage, Breite, Dichte und Konfiguration
Lunge	Durchmusterung des Parenchyms, regionale Weite der Lungengefäße, Parenchymdichte: -400 ± 25 HE (CT), Rundherde? Schwielen? Infiltrate?
Skelett	Brustwirbelsäule, Schultergürtelskelett (Klavikulae, Skapulae, Humeri), Rippen
Thoraxwandweichteile	Mammae

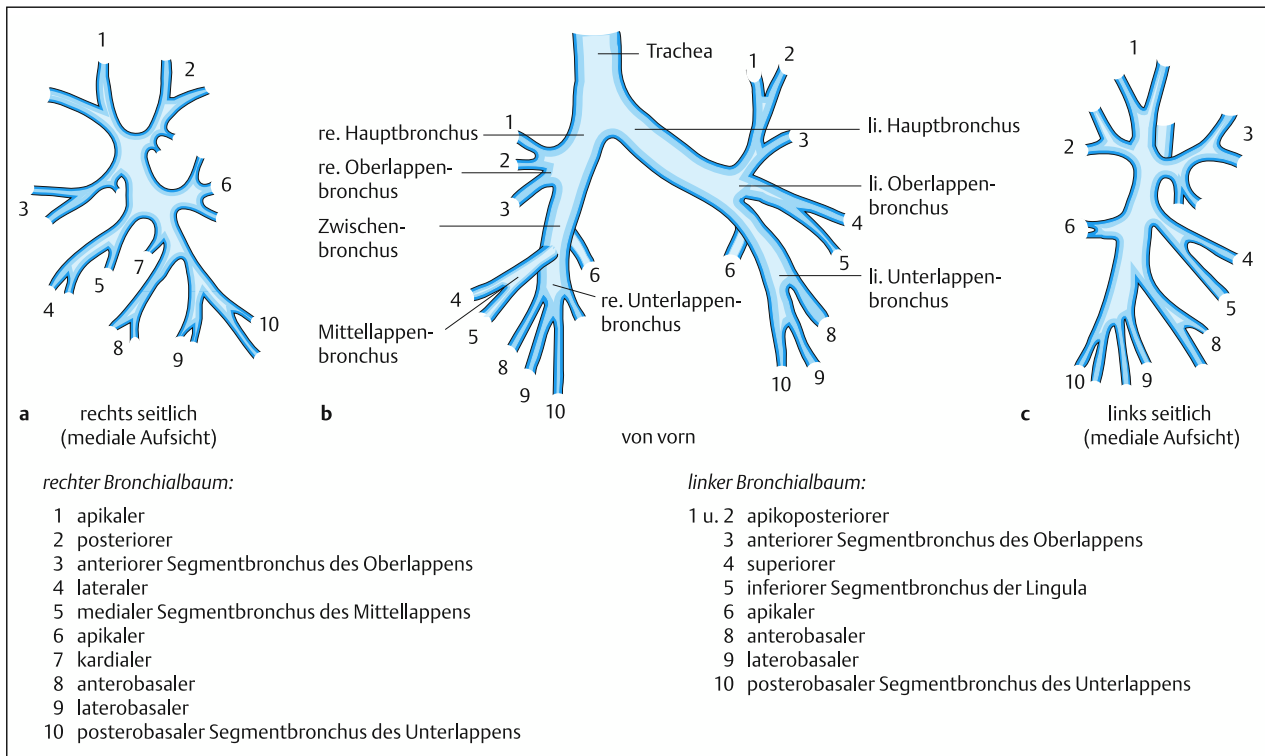


Abb. 4.1 a–c Nomenklatur und Nummerierung des Bronchialbaums (nach F.K. Fischer).

- a** Seitliche Projektion der rechtsseitigen Bronchialwege (mediale Aufsicht)
- b** Sagittale Projektion der Bronchialwege

c Seitliche Projektion der linksseitigen Bronchialwege (mediale Aufsicht)

Winkel nach laterokaudal. Die Zwischenrippenräume nehmen seitlich an Höhe ab.

Lokalisation pathologischer Veränderungen. Auf der Thoraxübersichtsaufnahme im d.-v. Strahlengang wird die Lunge in folgende Zonen gegliedert:

- Lungenperipherie: subpleurale Zone von 3–4 cm (Kostalflächen) bzw. 2 cm Breite (mediastinale und interlobäre Flächen),
- im Lungenkern verlaufen die großen Gefäße und Bronchien fächerförmig zur Peripherie,
- Lungenwurzel: zentrale Gefäße und zentrale Atemwege, Lymphknoten und hiläres Bindegewebe.

Da auf der sagittalen Thoraxübersichtsaufnahme normalerweise allenfalls die Grenzen zwischen rechtem Ober- und Mittellappen sichtbar ist, werden die Lungenfelder zwecks topographischer Zuordnung pathologischer Veränderungen in

ein *Ober-*, *Mittel-* und *Unterfeld* sowie in eine *innere*, *mittlere* und *äußere Zone* unterteilt (Abb. 4.2).

Lappenspalte und Silhouettenzeichen ermöglichen eine grobe topographische Zuordnung pathologischer Lungenprozesse (Abb. 4.6): Läsionen, die auf der Sagittalaufnahme in der rechten oder linken Lungenhälfte liegen, können anhand des Verlaufs der großen und kleinen Lappenspalte im Seitenbild den Oberlappen einschließlich der Lingula, dem Mittellappen und den Unterlappen zugeordnet werden.

Das *Silhouettenzeichen* besagt, dass auf Übersichtsaufnahmen keine Grenze zwischen benachbarten Medien von ähnlicher Dichte (Strahlenabsorption) erkennbar ist. Demgegenüber bleibt bei benachbarten Geweben von unterschiedlicher Dichte die Grenzlinie erhalten. Gleiches gilt für Gewebe ähnlicher Dichte, die auf der Übersichtsaufnahme scheinbar einen anatomisch-topographischen Kontakt aufweisen, in Wahrheit jedoch in d.-v. Richtung getrennt sind. Liegt eine Verdichtung dem rechten Herzrand an, ohne dass eine Grenze erkennbar