

12 Generalisierte und lokalisierte Ödeme

U. Hoffmann und F. Tató
(Frühere Bearbeitung: U. Hoffmann, A. Bollinger
und W. Siegenthaler)





12.1	Generalisierte Ödeme	386	12.2	Lokalisierte Ödeme	389
	Ödeme bei Herzinsuffizienz	386		Phlebödem	389
	Hypoproteinämische Ödeme	387		Lymphödem	389
	Ödeme bei Glomerulonephritis	388		Primäres Lymphödem	389
	Endokrin bedingte Ödeme	388		Sekundäres Lymphödem	391
	Ödeme bei Störungen der Elektrolyte	389		Lipödem	392
	Ödeme bei Sklerodermie	389		Entzündliche Ödeme	393
	Ödeme bei Diabetes mellitus	389		Kongenitale Angiodysplasie	393
	Medikamentös bedingte Ödeme	389		Urtikaria und Angioödem	393
				Ischämisches und postischämisches Ödem	394
				Ödem bei Sudeck-Dystrophie	394
				Höhenbedingte lokale Ödeme	394
				Ödeme durch Artefakte	394

Pathophysiologie und differenzialdiagnostische Überlegungen

Definition. Unter Ödembildung versteht man eine pathologische Ansammlung von Flüssigkeit im interstitiellen Raum.

Pathophysiologie. Normalerweise besteht ein Gleichgewicht zwischen der Menge von Flüssigkeit, Salzen und Eiweißen, welche das Kapillarlumen verlassen, und der Menge der zurücktransportierten Stoffe. Kleine Moleküle werden in erster Linie auf dem venulären Schenkel der Kapillaren rückresorbiert und erreichen so wieder die Blutbahn, während großmolekulare Eiweiße den Weg über die Lymphgefäße bevorzugen. Die bedeutungsvollsten pathophysiologischen Mechanismen, die zur Ödembildung führen, sind erhöhter venöser bzw. kapillarer Druck, gesteigerte Permeabilität der Kapillarwand und verminderte Drainageleistung des lymphatischen Systems. Mehrere pathogenetische Faktoren können im Einzelfall zusammenspielen. Das Interstitium kann mehrere Liter Flüssigkeit aufnehmen, bevor klinisch manifeste Ödeme auftreten. Voraussetzung für die Entstehung von Ödemen ist daher die renale Natrium- und Wasserretention.

Lokalisation. Im Hinblick auf die Differenzialdiagnose von Ödemen ergibt die Lokalisation erste Hinweise. Generalisierte Ödeme wecken den Verdacht auf eine Störung,

die den gesamten Organismus betrifft. Klassische Beispiele sind Herzinsuffizienz und Hypoproteinämie. In diesen Fällen ist es wichtig, entsprechende Organbefunde, z. B. an Herz oder Nieren, als entscheidende Bausteine in die differenzialdiagnostischen Überlegungen einzubeziehen. Entwickelt sich aber ein Ödem lokal, d. h. betrifft es nur eine definierte Körperregion, so ist in erster Linie nach einer lokalen Ursache zu fahnden. Als Prototypen eines lokal verursachten Ödems seien Phlebödem, Lymphödem und Quincke-Ödem genannt.

Bei der Bewertung eines Ödems an den unteren Extremitäten ist zu beachten, dass Schwellungen geringeren Ausmaßes *physiologisch* sein können. Nach längerem ruhigem Sitzen (z. B. Auto, Flugzeug) oder Stehen treten bei vielen Personen diskrete bis mäßig ausgeprägte symmetrische Ödeme auf. Bekannt ist auch die prämenstruelle Schwellungsneigung.

Eine weitgehende differenzialdiagnostische Eingrenzung kann bei Ödemen in der Regel schon durch eine sorgfältige Anamnese und Befunderhebung erreicht werden.

12.1 Generalisierte Ödeme

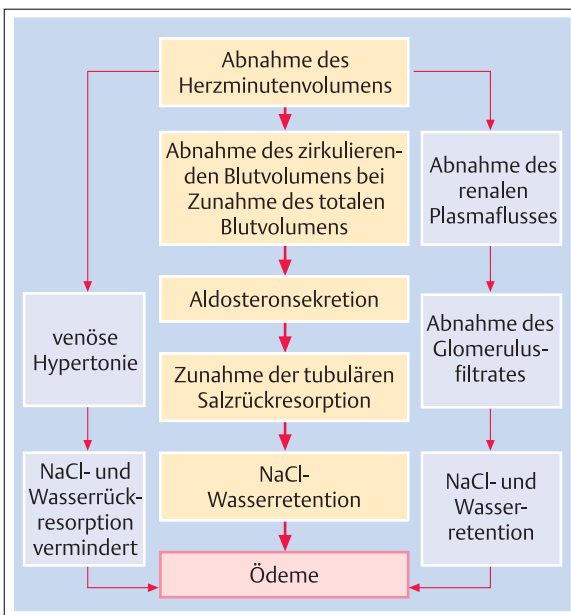
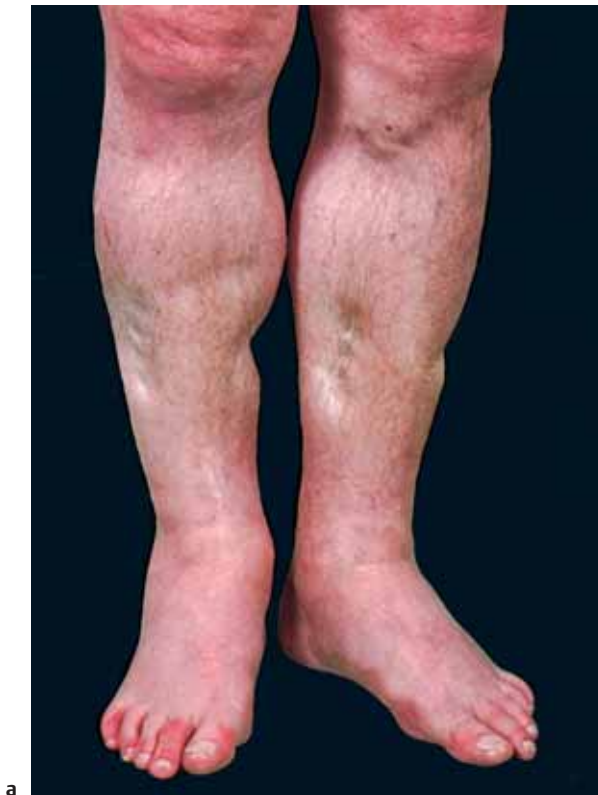

Abb. 12.1 Schematische Darstellung der verschiedenen an der Ödempathogenese bei Herzinsuffizienz beteiligten Faktoren.

Ödeme bei Herzinsuffizienz

Pathophysiologie. Die Linksherzinsuffizienz führt zum Anstieg des linksventrikulären enddiastolischen Druckes und im Extremfall zum Lungenödem. Kommt es zu einer Beeinträchtigung der rechtsventrikulären Funktion, so steigt der zentralvenöse Druck, klinisch erkennbar an der Halsvenenstauung. Die venöse Druckerhöhung überträgt sich bis auf die venuläre Seite der kapillaren Strombahn, so dass interstitielle Flüssigkeit vermindert reabsorbiert wird. Die Abnahme des Herzminutenvolumens aktiviert zudem humorale und neurohumorale Prozesse, welche zu einer vermehrten Wasser- und Salzretention der Nieren und damit zu einer Zunahme der extrazellulären Flüssigkeit führen (Abb. 12.1).

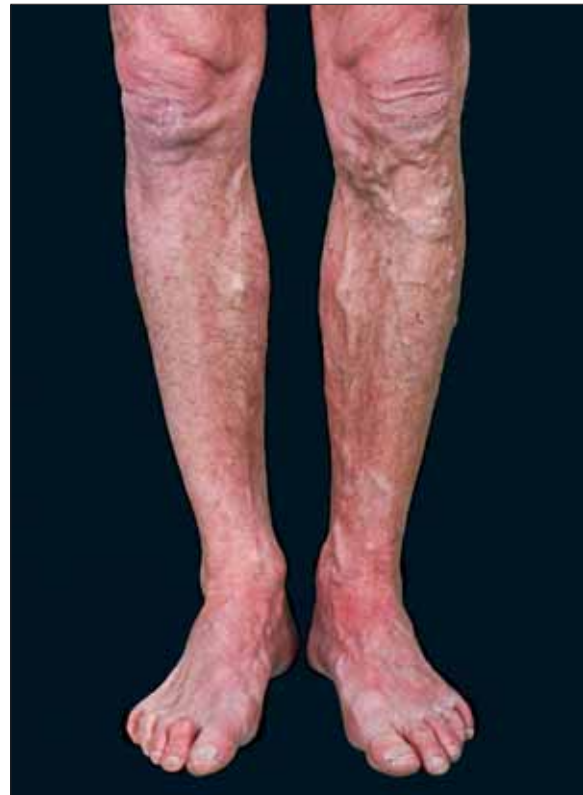Klinik. Durch die Zunahme des interstitiellen Flüssigkeitsvolumens entwickeln sich leicht eindrückbare Ödeme (Abb. 12.2). Sie betreffen bevorzugt abhängige Körperpartien und treten beim mobilen Patienten als symmetrische Beinschwellung auf. Der bettlägerige Patient kann Ödeme an Rücken und Gesäß ausbilden. Bei schwerer biventrikulärer Herzinsuffizienz kann das Ödem auch die Genitalregion und gelegentlich die oberen Extremitäten betreffen. Es besteht dann häufig ein Pleura- oder Perikarderguss. Die chronische Leberstauung kann zusätzlich über eine verminderte Syntheseleistung zur Hypoproteinämie (s. unten) füh-



a

Abb. 12.2 Ausgeprägte Unterschenkel- und Knöchelödeme bei Patient mit Insuffizienz des rechten Herzens.

a Nach Kompression mit dem Finger treten tiefe Dellen auf.



b

b Unter Therapie mit Digitalisglykosiden und Diuretika sind die Ödeme verschwunden.

ren. Weitere Befunde, die auf eine valvuläre, myokardiale oder koronare Herzkrankheit schließen lassen, sichern die Diagnose.

Hypoproteinämische Ödeme

Klinik und Diagnostik. Im Gegensatz zum kardialen ist das hypoproteinämische Ödem nur wenig von der Körperlage abhängig. Das Gesicht, insbesondere die Augenlider, sind mitbeteiligt. Das Ödem ist ausgesprochen weich und lässt sich leicht eindrücken. Die Diagnose wird durch Bestimmung des Gesamteiweißes und durch die Eiweißelektrophorese erhärtet. Bei einer Reduktion des Gesamteiweißes auf 5 g/dl (50 g/l) und darunter bzw. des Plasmaalbumingehalts auf 1,5–2,5 g/dl (15–25 g/l) treten regelmäßig hypoproteinämische Ödeme auf. Bei Albuminwerten unter 2 g/dl (20 g/l) kommt es zu einer ausgeprägten Thromboseneigung, da auch der Plasmaspiegel von Antithrombin III absinkt.

Ursachen. Für hypoproteinämische Ödeme gibt es eine Reihe von Ursachen:

➤ **Nephrotisches Syndrom.** An erster Stelle der Erkrankungen, die hypoproteinämische Ödeme verursachen, steht das nephrotische Syndrom. Diagnostisch ausschlaggebend sind die ausgeprägte Pro-

teinurie (> 3,5 g/d) und die Hypoproteinämie (< 2 g/dl). Besonders stark herabgesetzt sind die Serumalbumine, während die großmolekularen Eiweiße (vor allem α_2 - und β -Globuline) weniger stark abfallen. Das Cholesterin ist erhöht. Neben der Hypoproteinämie werden in der Ödempathogenese noch andere Faktoren wie die Natriumretention und die Störung der kapillaren Permeabilität erwogen. Die möglichen Ursachen des nephrotischen Syndroms sowie dessen übrige Symptome werden im Kapitel 29 diskutiert.

➤ **Schwere Lebererkrankungen.** Diese gehen in der Regel mit mäßiger bis ausgeprägter Ödembildung einher, die auf einer Hypoproteinämie durch mangelnde Eiweißsynthese, besonders der Albumine, beruht. Eine Zunahme des Venendrucks im Einzugsgebiet der V. cava inferior kann mit einer Rolle spielen (Druck auf die intrahepatischen Anteile der unteren Hohlvene, venöse Abflussbehinderung bei Aszites). Die übrigen Symptome der Leberinsuffizienz (s. Kapitel 25) führen zur richtigen Diagnose.

➤ **Exsudative Gastroenteropathie.** Hypoproteinämische Ödeme sind hier das führende klinische Symptom. Bei diesem Krankheitsbild treten Plasmaproteine in das Darmlumen aus. Ist der enterale Eiweißverlust größer als die maximale Eiweißsynthese sekapazität der Leber, kommt es zur Hypoproteinämie. Der intestinale Eiweißverlust betrifft im Gegensatz zur Nephrose alle Eiweißfraktionen. Diag-

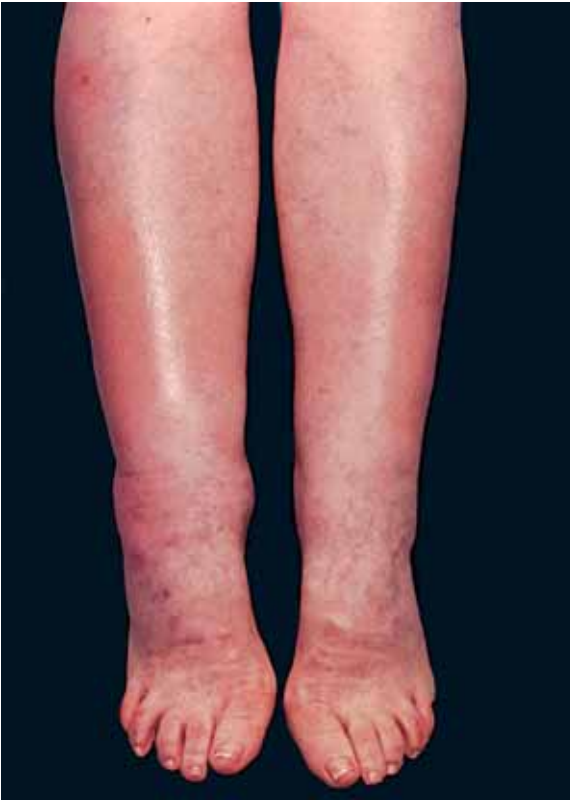

Abb. 12.3 Prätibiales Myxödem bei Patientin mit Hypothyreose.

nostisch wegweisend ist die Bestimmung von α_1 -Antitrypsin in Serum und Stuhl (physiologischer Verlust $< 2,6$ mg/g Stuhlgewicht) oder die aufwändigere quantitative Bestimmung der fäkalen Ausscheidung von intravenös verabreichten radioaktiv markierten Makromolekülen (z. B. ^{51}Cr -Albumin). Als Ursache für eine exsudative Gastroenteropathie kommen endoskopisch oder radiologisch leicht fassbare Erkrankungen wie z. B. die Colitis ulcerosa, Polyposen, die hypertrophe Gastropathie (Ménétrier-Syndrom) oder die idiopathische Sprue in Frage (s. Kapitel 27 und 28). Nur bei Störungen des intestinalen Lymphabflusses kann die Diagnose eines enteralen Eiweißverlustes Schwierigkeiten bereiten und einen ^{51}Cr -Albumin-Test und/oder eine Lymphographie erfordern. Bei der angeborenen intestinalen Lymphangiektase, die sich zum Teil erst im frühen Erwachsenenalter manifestiert, kommt es wegen einer lymphatischen Klappeninsuffizienz zu einem Reflux der chylushaltigen Lymphe und zu Chylus-Darm-Fisteln. Sekundär kann sich ein chylöser Reflux bei erworbenen Abflussstörungen entwickeln, z. B. im Rahmen abdomineller Tumoren.

- **Hungerödem.** Auch das Hungerödem sowie Ödeme bei kachektischen Zuständen wurden herkömmlicherweise zu den hypoproteinämischen gerechnet. Außerhalb eigentlicher Notzeiten liegt dieser Ödemform eine einseitige Ernährung zugrunde. Ein typisches Beispiel ist der chronische Alkoholiker, der seinen Kalorienbedarf weitgehend durch Koh-

lenhydrate deckt. Eine gezielte Anamnese über die Ernährungsweise schafft Klarheit.

- **Kwashiorkor.** In den Entwicklungsländern kommt es häufig zu einer besonderen Form der Mangelernährung, dem sog. Kwashiorkor. Nach Absetzen der Ernährung durch Muttermilch erhalten Kleinkinder fast ausschließlich Zerealien enthaltende Kost. Kümmerentwicklung und Ödembildung sind die Folge.

Ödeme bei Glomerulonephritis

Klinik. Bei akuten Glomerulonephritiden und bei anderen Ursachen von akutem Nierenversagen kann es auch ohne Vorliegen eines nephrotischen Syndroms zu Ödemen kommen. Die Beschaffenheit des Ödems weist ähnliche Charakteristika auf wie bei hypoproteinämischen Patienten. Das Ödem ist blass, leicht eindrückbar und bevorzugt das Gesicht. Es gibt Hinweise auf eine generalisierte Erhöhung der Kapillarpermeabilität bei Glomerulonephritis. In den meisten Fällen beruht die Ödemneigung bei Nierenversagen allerdings auf einer primären renalen Natrium- und Wasserretention.

Diagnostik. Diagnostisch wegweisend ist der Nachweis eines aktiven Urinsedimentes (Hämaturie, Erythrozytenzylinder, Dysmorphien) neben einer in der Regel nur mäßigen Proteinurie. Nicht selten bestehen eine akut oder subakut aufgetretene Hypertonie und eine eingeschränkte Nierenfunktion.

Endokrin bedingte Ödeme

Unter den endokrin bedingten Ödemen ist das Myxödem besonders wichtig. Selten entwickeln sich Ödeme im Rahmen eines *Hyperaldosteronismus*. Auch die *Überdosierung von Mineralocorticoiden*, z. B. bei der Therapie des Morbus Addison, oder die Anwendung von *Medikamenten mit mineralocorticoider Wirkung* (Carbenoxolon, Lakritze) kann zu Ödemen führen.

Myxödem. Das Myxödem bevorzugt die prätibiale Gegend (Abb. 12.3). Es lässt nach Fingerdruck meist keine Dellen zurück. In fortgeschrittenen Fällen, besonders wenn eine Strumektomie oder eine Radiojodtherapie vorangegangen ist, wird die Diagnose gelegentlich verpasst. Fehldeutungen sind hingegen bei larvierten Fällen häufig. Ungeklärte allgemeine Ermüdung, Gewichtszunahme, vermehrtes Frieren, trockene Haut, Vertiefung der Stimmlage und Low Voltage im EKG leiten auf die richtige Fährte. Durch geeignete Untersuchungen des Schilddrüsenstoffwechsels wird die Diagnose bestätigt. Pathophysiologisch bedeutsam ist die interstitielle Ablagerung von hydrophilen Mukopolysacchariden und als Folge eine verminderte lymphatische Drainage.

Selten tritt ein prätibiales Myxödem, das oft mit einer rötlichen Verfärbung der Haut einhergeht, auch bei



Überfunktion der Schilddrüse auf. Dann sind die klinischen und hormonellen Befunde typisch für eine Hypothyreose.

Ödeme bei Störungen der Elektrolyte

- *Hypokaliämische Ödeme* kommen vor allem bei chronischem Laxanzienabusus vor. Die Diagnose kann anhand der Anamnese, der allgemeinen Adynamie und der EKG-Veränderungen gestellt werden.
- *Abusus von Diuretika*, der häufig zur Gewichtsreduktion betrieben wird, kann ebenfalls Ödeme verursachen. Hier entwickeln sich die Ödeme erst nach Absetzen der Medikamente, was die betroffenen Patienten in einem Circulus vitiosus zur Wiedereinnahme der Medikamente veranlasst, falls nicht der Arzt die Situation durchschaut. Nach Absetzen der Diuretika persistiert das Ödem wenige Wochen bis Monate, bis es völlig verschwindet. Gleichzeitig normalisieren sich Hypokaliämie und erhöhte Plasmeninspiegel.
- *Ödeme durch hypertone und hypotone Hyperhydration* sind iatrogen hervorgerufene Ödeme. Auf Zufuhr exzessiver Mengen von Infusionsflüssigkeit kommt es zu einer Steigerung des extravasalen Flüssigkeitsvolumens.

Ödeme bei Sklerodermie

In Einzelfällen gehen bei der Sklerodermie Ödeme den übrigen Symptomen der Krankheit voraus. Während sie zunächst noch relativ weich sein können, indurie-

ren sie im weiteren Verlauf. Sie fühlen sich dann ausgesprochen derb an und sind schlecht eindrückbar. Die normale Hautfältelung, z. B. im Gesicht, verwischt. Pathogenetisch spielen Ablagerungen von hydrophilen Glycosaminoglykanen, lokale Entzündung und eine erhöhte mikrovaskuläre Permeabilität eine Rolle. Neueste Befunde deuten darauf hin, dass zudem eine lymphatische Mikroangiopathie besteht (s. Kapitel 9). Die übrigen Symptome wie sekundäres Raynaud-Syndrom, Lungenfibrose, Nierenbeteiligung und Schluckstörung erleichtern die Diagnose.

Ödeme bei Diabetes mellitus

Diabetiker neigen auch ohne Vorliegen einer Hypoproteinämie (Glomerulosklerose mit nephrotischem Syndrom) zur Ödembildung, besonders an den unteren Extremitäten. Dieser Befund beruht auf einer gesteigerten Durchlässigkeit der Kapillaren, wie durch Clearance-Untersuchungen mit radioaktiven Substanzen und durch die Fluoreszenz-Videomikroskopie belegt werden konnte (s. Kapitel 9).

Medikamentös bedingte Ödeme

Eine ganze Reihe von Medikamenten kann das Auftreten von Ödemen begünstigen oder auslösen. Besonders erwähnt seien die Nebennierenrindenhormone, einzelne Antihypertensiva (Hydralazine, α -Methyldopa, Minoxidil) und nichtsteroidale Antirheumatika. Relativ häufig führt auch die Therapie mit Calciumantagonisten zur Ödembildung.

12.2 Lokalisierte Ödeme

Abb. 12.4 zeigt 6 verschiedene lokalisierte chronische Ödemformen und damit die klinische Differenzialdiagnose des dicken Beines.

Phlebödem

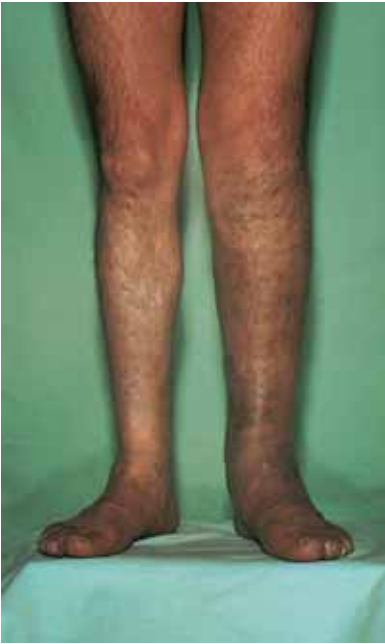Bei der akuten tiefen Venenthrombose tritt ein subfasziales, häufig auch ein epifasziales, dolentes Ödem an der betroffenen Gliedmaße auf. Vor allem im Stehen imponiert es durch seine livide Farbe. Gestaute, prall anzufühlende Venen fallen im Seitenvergleich auf. Nach Ablauf der akuten Phase bildet sich im Verlauf von Monaten und Jahren, oft nach einer oligosymptomatischen Phase, eine chronisch venöse Insuffizienz aus (Abb. 12.4a), zu welcher durch Stehen oder Sitzen begünstigte Ödeme gehören (s. Kapitel 9).

Lymphödem

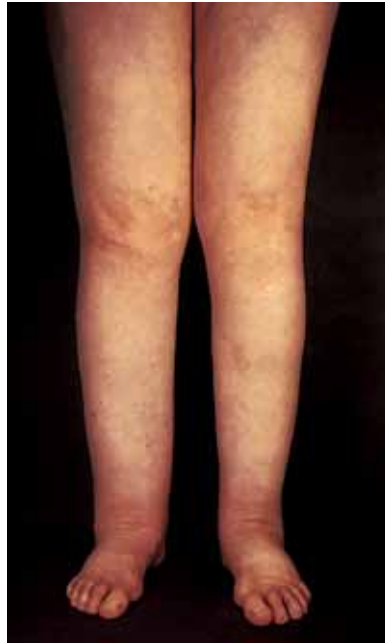Im Gegensatz zum schmerzhaften „dicken blauen Bein“ (Phlebödem) kann das schmerzlose Lymphödem als „dickes weißes Bein“ bezeichnet werden (Abb. 12.4b). Das Ödem ist relativ derb, vor allem in den chronischen Stadien der Erkrankung. Typischerweise manifestiert es sich zuerst als kissenartige Fußrückenschwellung. Später kommt es zur säulenartigen Verformung des Beines (Knöcheltaille aufgehoben). Die dorsale Zehenhaut lässt sich mit zwei Fingern nur schwer anheben (positives Stemmer-Zeichen). Fakultativ werden an den Zehen verruköse Veränderungen beobachtet (schwere Formen).

Primäres Lymphödem

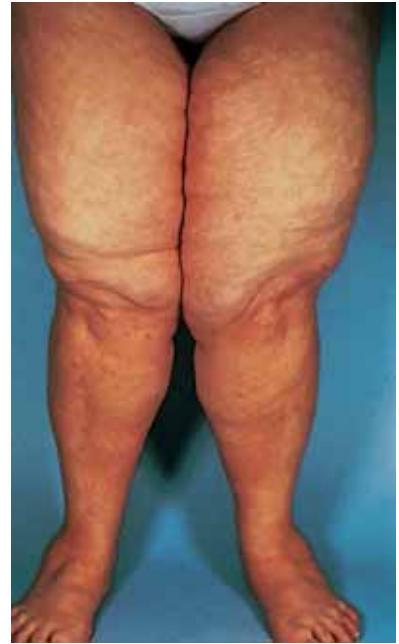Formen und Stadien. Dem primären Lymphödem liegt eine angeborene Entwicklungsstörung zugrunde.



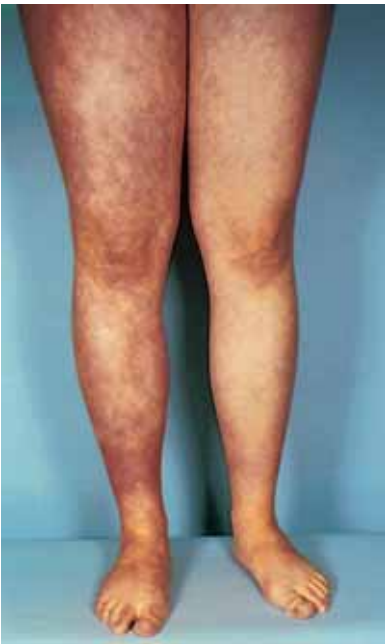a



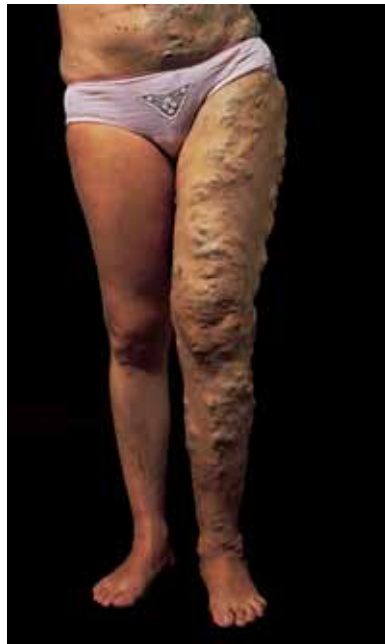b



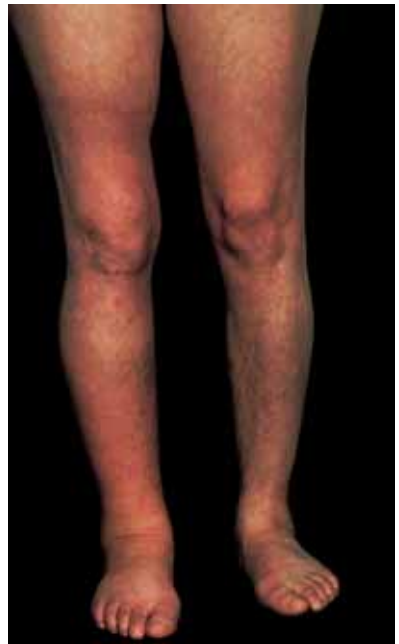c



d



e



f

Abb. 12.4 Bilder von sechs Patienten mit verschiedenen Ödemformen.

- a** Phlebödem links bei kongenitaler Klappenagenesie. Livide Verfärbung und verstärkte Venenzeichnung.
b Doppelseitiges sekundäres Lymphödem mit säulenförmiger Deformation der Beine. Status nach operiertem und nachbestrahltem Vaginalkarzinom mit Befall der inguinalen Lymphknoten. Die kissenartige Fußrückenschwellung ist besonders links gut erkennbar.
c Lipödem. Bei dieser Patientin ist die Schwellung auf beide Oberschenkel beschränkt. Der kragenartige Abschluss des Ödems, der sich meist auf Knöchelhöhe befindet, liegt im Kniebereich.

d Acrodermatitis chronica atrophicans rechts im entzündlichen präatrophischen Stadium.

- e** Kongenitale Angiodysplasie mit Extremitätenhypertrophie (vermehrtes Längen- und Dickenwachstum), Naevus flammeus (Kniebereich), multiplen, kleinkalibrigen arteriovenösen Fisteln und atypischen Varizen.

f Selbststau des rechten Beines. Die breite Schnürfurche liegt oberhalb des rechten Knies. Die Schwellung beginnt abrupt distal dieser Stelle (aus Bollinger A, Franzeck UK. Dtsch med Wschr. 1991 14: 41).



Meist tritt es isoliert, seltener im Rahmen einer komplexen kongenitalen Angiodysplasie auf. Werden Kinder bereits mit einem ödematösen Bein geboren (selten), spricht man von einem *familiär-kongenitalen Typ Nonne-Milroy* mit autosomal dominantem Erbgang. Etwas häufiger ist die familiäre Form, die sich erst im späteren Leben manifestiert (*Typus Meige*).

Die übliche Form des primären Lymphödems ist die *sporadische Form*. Die Familienanamnese ergibt in diesen Fällen keine Hinweise. Das Ödem beginnt meist einseitig in der postpubertären Zeit. Im späteren Verlauf ist in 50% der Fälle auch das kontralaterale Bein mit betroffen. Etwas mehr als 80% der primären Lymphödeme treten vor dem 40. Lebensjahr auf. Bei Spätmanifestation spricht man von einer Tardumform. Das weibliche Geschlecht überwiegt mit ca. 80%.

Je nach dem Schweregrad der Erkrankung werden 3 Stadien unterschieden:

- I: reversibles Lymphödem (Rückbildung nachts),
- II: irreversibles Lymphödem (fehlende Rückbildung nachts),
- III: Elephantiasis.

Diagnostik. Das Vorliegen eines primären Lymphödems lässt sich durch die *Lymphographie* beweisen. Kommen weniger als 4–6 Lymphgefäße am Unterschenkel bzw. weniger als 8–12 am Oberschenkel zur Darstellung, so spricht man von einer Hypoplasie (Abb. 12.5). Meist sind auch die Lymphknoten hypoplastisch angelegt. Seltener ist die totale Aplasie (Fehlen punktierbarer Lymphgefäße) oder die Lymphgefäßerweiterung mit Klappeninsuffizienz („variköse“ Lymphgefäße). Da die Lymphographie mit Röntgenkontrastmittel relativ eingreifend ist, stützt sich die Diagnose meist allein auf die typischen klinischen Zeichen.

Szintigraphische Untersuchungen ersetzen zum Teil die herkömmliche Lymphographie. Die Diagnose kann auch durch einen pathologischen Farbstofftest, eine indirekte Lymphographie mit subkutaner Kontrastmittelapplikation oder eine *Fluoreszenz-Mikrolymphographie* (Abb. 12.6) untermauert werden. Mit dem letzteren, praktisch atraumatischen Verfahren stellen sich beim Patienten mit Lymphödem infolge der lymphatischen Stauung ausgedehntere Lymphkapillarnetze dar als beim Gesunden. Bei der Nonne-Milroy-Krankheit sind die kleinen Lymphgefäße aplastisch oder hyperplastisch.

Chylöses Lymphödem. Das chylöse Lymphödem stellt eine Sonderform dar. Reicht die Klappeninsuffizienz der Lymphgefäße bis zur Cisterna chyli, so kann die chylushaltige Lymphe aus dem Darm retrograd abfließen. Ein Lymphödem der Genitalien und der Beine kann die Folge sein. Vorwölbungen in der Leistenenge täuschen Hernien vor. Gelegentlich entleert sich milchige Lymphe aus oberflächlichen Bläschen (Lymphfisteln). Selten sammelt sich ein Chylaszites an. Beim sog. Syndrom der „gelben Nägel“ finden sich neben einem Lymphödem der Extremitäten Pleuraergüsse.

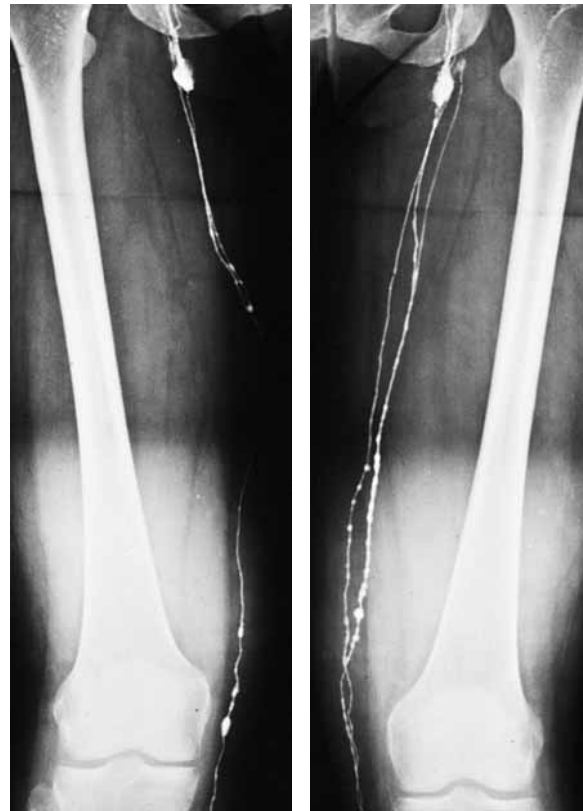

Abb. 12.5 Lymphographie mit wasserlöslichem Röntgenkontrastmittel bei Patientin mit doppelseitigem primärem Lymphödem. Anstelle von mindestens 8 Sammelrohren im Oberschenkelbereich stellen sich nur 1–2 dar (Hypoplasie).

Sekundäres Lymphödem

Ursachen. Beginnt die Beinschwellung jenseits des 40. Lebensjahres, muss stets ein sekundäres Lymphödem ausgeschlossen werden (Abb. 12.4b). Am häufigsten führen zu einem sekundären Lymphödem:

- Tumoren des kleinen Beckens (Uterus-, Ovarial-, Blasen-, Rektum- und Prostatakarzinome),
- maligne Lymphknotenaffektionen,
- rezidivierende bakterielle Lymphangitiden (Erysipel),
- direkte Traumata des anteromedialen Lymphgefäßbündels (Engpässe: medialer Kniebereich, Leiste),
- Bestrahlungen in der Leisten- und Beckengegend und
- die tropischen Filariainfektionen (Abb. 12.7).

Am Arm ist das Lymphödem nach Mastektomie am bekanntesten. Chronisch rezidivierende unspezifische Infektionen, die z. B. von einer Fußmykose ausgehen, können zu einer eigentlichen obliterierenden Lymphangiopathie führen.

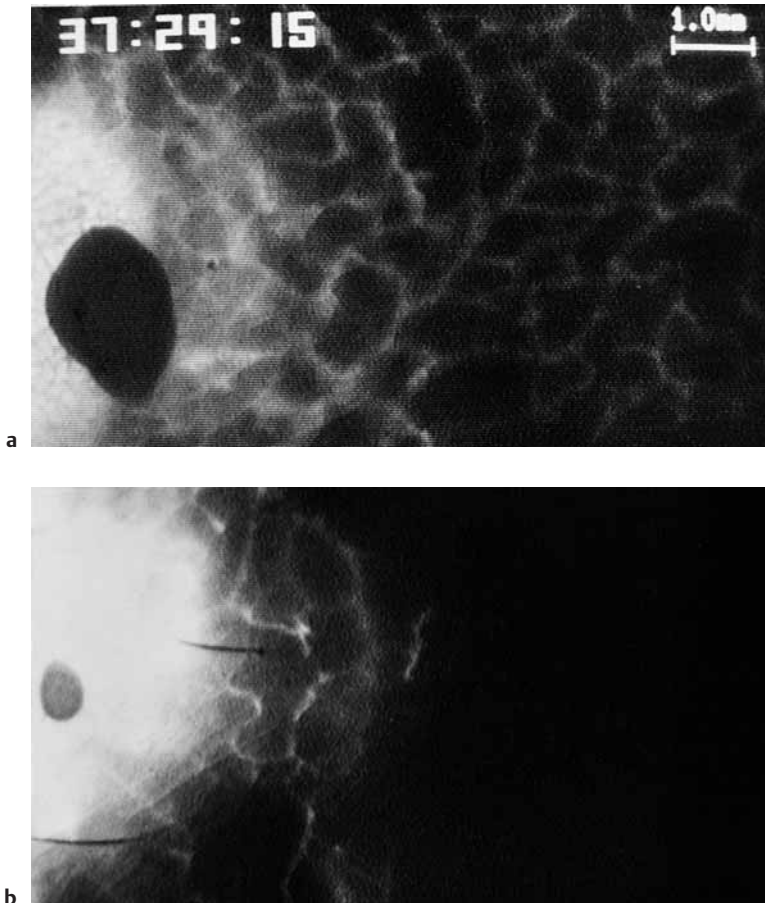


Abb. 12.6 Fluoreszenz-Mikrolymphographie.

- a** Bei einer jungen Patientin mit primärem Lymphödem füllt sich vom Farbstoffdepot (FITC-Dextran 150 000) am linken Bildrand ausgehend, ein ausgedehntes Netz oberflächlicher Lymphkapillaren an (Region des medialen Malleolus).
- b** Bei einer gesunden jungen Kontrollperson ist der dargestellte Netzanteil viel weniger ausgedehnt (Zeitpunkt der maximalen Ausbreitung), da der Abfluss in die tiefen Leiter unbehindert ist.

Erst nach sorgfältigem Ausschluss aller Ursachen eines sekundären Lymphödems darf ein primäres Lymphödem mit später Erstmanifestation angenommen werden.

Klinik. Das sekundäre Lymphödem breitet sich meist von proximal nach distal aus (Oberschenkel zuerst und am stärksten betroffen), während bei der üblichen primären Form die entgegengesetzte Richtung typisch ist. Eine Ausnahme bildet die sog. hohe Aplasie im Rahmen des primären Geschehens (Aplasie oder Hypoplasie der Becken- und paraaortalen Lymphbahnen) mit kraniokaudaler Entwicklung.

Diagnostik. Neben einer genauen Anamnese kommen diagnostisch bildgebende Verfahren wie die Sonographie, ggf. die CT oder MRT zum Ausschluss raumfordernder Prozesse im Becken und Retroperitoneum zum Einsatz.

Komplikationen. Die häufigste Komplikation sowohl des primären als auch des sekundären Lymphödems ist das *Erysipel*, das durch den Lokalbefund (flächenhafte Rötung und Überwärmung) und durch die All-

gemeinsymptome (Fieber und Schüttelfrost) leicht von der oberflächlichen Thrombophlebitis abzugrenzen ist. Offenbar begünstigt das besonders eiweißreiche Ödem die Ansiedlung pathogener Keime (vor allem Strepto- und Staphylokokken). Seltener Komplikationen sind Lymphfisteln und das fast stets letal endende *angioplastische Sarkom* (Stewart-Treves-Syndrom).

Lipödem

Diese Erkrankung betrifft ausschließlich Frauen. Beide Beine sind durch symmetrisch ausgebildete Fettpolster aufgetrieben. Im Gegensatz zum Lymphödem bleibt der Fußrücken ausgespart (Abb. 12.4c). Die Ödeme sind nicht oder nur wenig eindrückbar und schmerzen bei der Palpation. Häufig, aber nicht immer, sind sie mit einer allgemeinen Adipositas vergesellschaftet. Orangenschalenähnliche Veränderungen der Haut („Zellulitis“) begleiten das Bild.

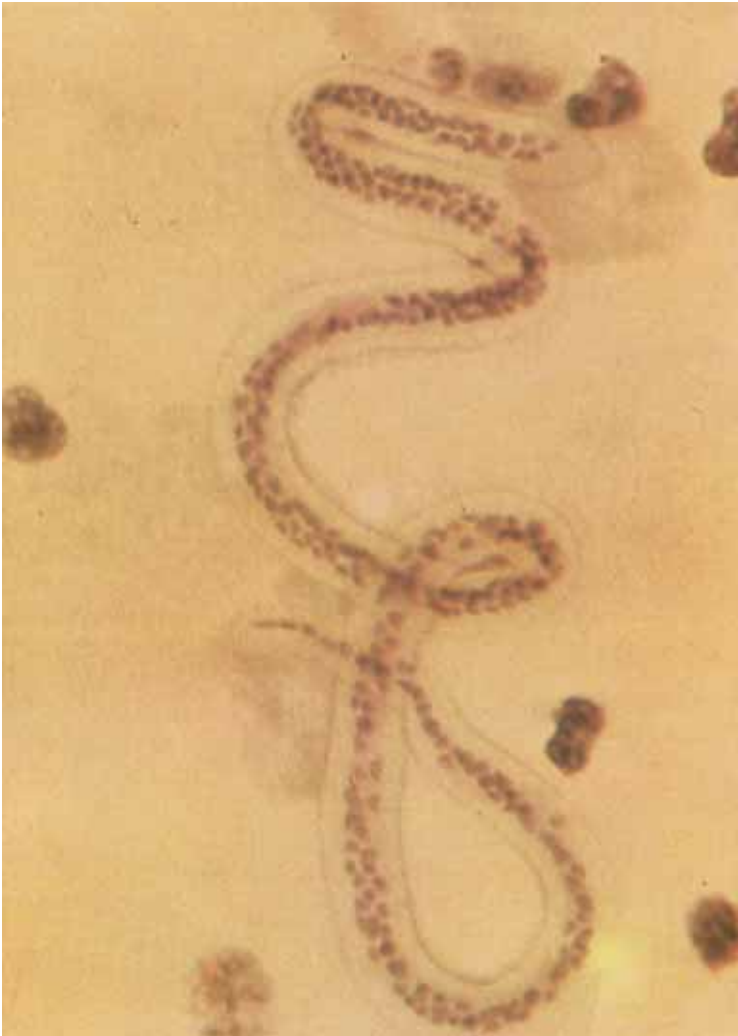

Abb. 12.7 Mikrofilarie einer *Wuchereria bancrofti* im Blut (*Mikrofilaria nocturna*). Zu ihrem Nachweis ist eine nächtliche Blutentnahme notwendig.

Entzündliche Ödeme

Die klassischen drei Hauptsymptome Rubor, Calor, Dolor kennzeichnen das entzündliche Ödem aufgrund einer *bakteriellen Infektion* (s. Kapitel 9).

Selten ist auch an eine tropische Parasitose zu denken. Die *Loa-Loa* ruft rezidivierende flüchtige Schwellungen an verschiedenen Körperstellen hervor. Gelegentlich lässt sich die Kontur einer Filarie direkt subkutan beobachten. Diagnostisch führen die ausgeprägte Eosinophilie, erhöhte Antikörpertiter oder der Direktnachweis von Filarien im Blut und oder eine Hautbiopsie weiter (Abb. 12.7).

Die *Acrodermatitis chronica atrophicans* gilt in ihrer ödematösen präatrophischen Phase als Quelle für Fehldiagnosen (Abb. 12.4d). Letztere umfassen so verschiedene Krankheiten wie Venenthrombose, Lymphödem, Arthritis oder multiple arteriovenöse Fisteln. Einfacher zu diagnostizieren ist die Affektion in der Spätphase, die durch eine pergamentpapierartige Hautatrophie gekennzeichnet ist. Der Krankheit liegt eine Borrelieninfektion (*Borrelia burgdorferi*) zugrunde.

Kongenitale Angiodysplasie

Ödeme bei Angiodysplasie beruhen auf atypischen Varizen bzw. Angiomen, arteriovenösen Fisteln oder Aplasie bzw. Hypoplasie der Lymphkollektoren. Davon abzugrenzen ist die Weichteilhypertrophie (Abb. 12.4e).

Urtikaria und Angioödem

Klinik. Diese umschriebene Ödemform ist durch ihre Flüchtigkeit (Dauer von Minuten bis Stunden), den plötzlichen Beginn an irgendeiner Körperstelle (Abb. 12.8) und den Juckreiz charakterisiert. Wenn nur die oberflächliche Kutis betroffen ist, spricht man von Urtikaria, bei Beteiligung der Subkutis und der Schleimhäute von Angioödem. Bevorzugt betroffen sind z. B. die Lippen und die Augenlider, wobei differenzialdiagnostisch an das ätiologisch unklare *Melkersson-Rosenthal-Syndrom* zu denken ist (rezidivierende Gesichtsschwellung, Fazialisparese, Lingua plivulosa).



Abb. 12.8 Quincke-Ödem der Unterlippe.

cata). Das Angiödem der oberen Luftwege kann zu einer lebensgefährlichen Kompression der Glottis führen. Die intestinale Beteiligung geht mit Koliken und Erbrechen einher.

- ▶ Beim *allergischen Ödem (Quincke)* können eine Bluteosinophilie und eine IgE-Erhöhung den Zustand begleiten oder nachträglich auftreten. In vielen Fällen ist das auslösende Agens bekannt. Häufige medikamentöse Auslöser sind nichtsteroidale Antirheumatika, Acetylsalicylsäure, ACE-Hemmer, Röntgenkontrastmittel, Blutprodukte und Penicillin.
- ▶ Dem *medikamenteninduzierten Angioödem* können sowohl IgE-vermittelte Prozesse als auch zirkulierende Immunkomplexe und eine direkte Kaskadenaktivierung zugrunde liegen. Kutane und systemische Vaskulitiden und Paraproteinämien können ebenfalls mit Urtikaria und Angioödem einhergehen.
- ▶ Das *hereditäre Angioödem („angioneurotisches“ Ödem)* ist eine kapilläre Permeabilitätsstörung aufgrund eines angeborenen, autosomal dominant vererbten Enzymmangels (C_1 -Esterase-Inhibitor). Die Krankheit äußert sich in relativ umschriebenen Ödemschüben, die sich vor allem an den Extremitäten, im Gesicht, im Larynxbereich (Tod durch Ersticken in ca. 25% der Fälle) und im Gastrointestinaltrakt abspielen. Neben der Familienanamnese ist für die Diagnose die Bestimmung des C_1 -Esterase-Inhibitors entscheidend.

- ▶ *Erworbene Formen des C_1 -Esterase-Inhibitor-Mangels* kommen bei lymphoproliferativen Erkrankungen und beim systemischen Lupus erythematoses vor. Hier fehlt naturgemäß die positive Familienanamnese. Sowohl die hereditäre als auch die erworbene Form gehen mit einer Komplementerniedrigung einher.

Ischämisches und postischämisches Ödem

Beide Formen dürften auf einer ischämischen Kapillarschädigung beruhen. Nach erfolgreicher chirurgischer Wiedereröffnung der arteriellen Strombahn kommt es zu einer akuten peripheren Drucksteigerung, die auf eine vorgeschädigte Endstrombahn trifft und das passagere postischämische Ödem auslöst.

Ödem bei Sudeck-Dystrophie

Da zu dieser posttraumatischen Schwellung hartnäckige Schmerzen gehören, wird sie im Kapitel 9 abgehandelt.

Höhenbedingte lokale Ödeme

Ödeme an Beinen, Handrücken und im Gesicht können im Rahmen der akuten Bergkrankheit (Kopfschmerz, Übelkeit, Schwindel, Schlafstörung) bei Aufenthalt in Höhen über 2500 m ü.M. mit einer Latenzzeit von 6–12 h auftreten. Bei Verbleiben in derselben Höhenregion verschwinden die Symptome in der Regel spontan. Wird trotz Beschwerden weiter aufgestiegen, kann ein bedrohliches Hirnödem oder Lungenödem entstehen.

Ödeme durch Artefakte

Bei unklaren Ödemen der Extremitäten ist auch an Artefakte zu denken. Durch *Selbststau* lässt sich eine ausgeprägte Schwellung erzeugen. Schnürfurchen an Oberarm und Oberschenkel sind diagnostisch wegweisend (Abb. 12.4f).

Das sog. *Klopferödem* wird durch Hämmern auf den Handrücken hervorgerufen (Rentenbegehren). Manchmal ist das Anlegen eines Gipsverbandes notwendig, um die Hand vor den Manipulationen zu schützen, das Ödem zum Abklingen zu bringen und damit die richtige Diagnose zu stellen.



Literatur

- Amann-Vesti BR, Franzeck UK, Bollinger A. Microlymphatic aneurysms in patients with lipedema. *Lymphology* 2001; 34: 170–5.
- Bollinger A, Franzeck UK. Das dicke Bein. *Dtsch med Wschr* 1992; 117: 541.
- Bollinger A. Microlymphatics of human skin. *Int J Microcirc Clin Exp* 1993; 12: 1–15.
- Brautigam P, Foldi E, Schaiper I, Krause T, Vanscheidt W, Moser E. Analysis of lymphatic drainage in various forms of leg edema using two compartment lymphoscintigraphy. *Lymphology* 1998; 31: 43–55.
- Cambria RA, Gloviczki P, Naessens JM, Wahner HW. Noninvasive evaluation of the lymphatic system with lymphoscintigraphy: a prospective, semiquantitative analysis in 386 extremities. *J Vasc Surg* 1993; 18: 773–82.
- Cho S, Atwood E. Peripheral edema. *Am J Med* 2002; 113: 580–6.
- Dreyer G, Noroes J, Figueredo-Silva J, Piessens WF. Pathogenesis of lymphatic disease in bancroftian filariasis: a clinical perspective. *Parasitol Today* 2000; 16: 544–8.
- Duewell S, Hagspiel KD, Zuber J, von Schulthess GK, Bollinger A, Fuchs WA. Swollen lower extremity: role of MR imaging. *Radiology* 1992; 184: 227–31.
- Földi M, Kubik S: *Lehrbuch der Lymphologie*. 5. Aufl. München: Urban & Fischer 2003.
- Hershko A, Hirshberg B, Nahir M, Friedman G. Yellow nail syndrome. *Postgrad Med J* 1997; 73: 466–8.
- Hierholzer K, Finke R. Myxedema. *Kidney Int Suppl.* 1997; 59: S82–9.
- Jentsch-Ullrich K, Leuner S, Kahl C, Arland M, Florschütz A, Franke A, Hoffkes HG. Angioödem durch C1-Esterase-Inhibitor-Mangel. *Dtsch Med Wochenschr* 1998; 123: 737–40.
- Leu AJ, Gretener SB, Enderlin S, Bruhlmann P, Michel BA, Kowal-Bielecka O, Hoffmann U, Franzeck UK. Lymphatic microangiopathy of the skin in systemic sclerosis. *Rheumatology* 1999; 38: 221–7.
- Maggiolini M. Trekking und die Höhenkrankheit. *Ther Umsch* 2001; 58: 387–93.
- Martin PY, Schrier RW. Sodium and water retention in heart failure: pathogenesis and treatment. *Kidney Int Suppl.* 1997; 59: 57–61.
- Monnin-Delhom ED, Gallix BP, Achard C, Bruel JM, Janbon C. High resolution unenhanced computed tomography in patients with swollen legs. *Lymphology* 2002; 35: 121–8.
- Orth SR, Ritz E. The nephrotic syndrome. *N Engl J Med* 1998; 338: 1202–11.
- Pfister G, Saesseli B, Hoffmann U, Geiger M, Bollinger A. Diameters of lymphatic capillaries in patients with different forms of primary lymphedema. *Lymphology* 1990; 23: 140.
- Rabe E. Das artifizielle Lymphödem aus klinischer Sicht. *Wien Med Wochenschr* 1999; 149: 95.
- Soong CV, Barros-B'Sa AA. Lower limb oedema following distal arterial bypass grafting. *Eur J Vasc Endovasc Surg* 1998; 16: 465–71.
- Staub NC, Taylor AE. *Edema* New York: Raven Press 1984.
- Streeter DH. Idiopathic edema. *Curr Ther Endocrinol Metab* 1997; 6: 203–6.
- Szuba A, Rockson SG. Lymphedema: classification, diagnosis and therapy. *Vasc Med* 1998; 3: 145–56.
- Tiwari A, Cheng KS, Button M, Myint F, Hamilton G. Differential diagnosis, investigation, and current treatment of lower limb lymphedema. *Arch Surg* 2003; 138: 152–61.
- Van Solingen RM, Evans J. Lyme disease. *Curr Opin Rheumatol* 2001; 13: 293–9.
- Witte CL, Witte MH. Diagnostic and interventional imaging of lymphatic disorders. *Int Angiol* 1999; 18: 25–30.