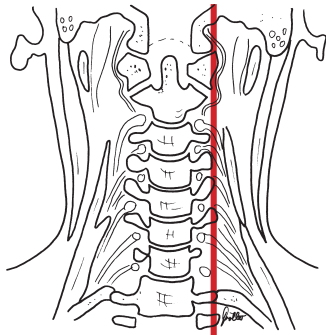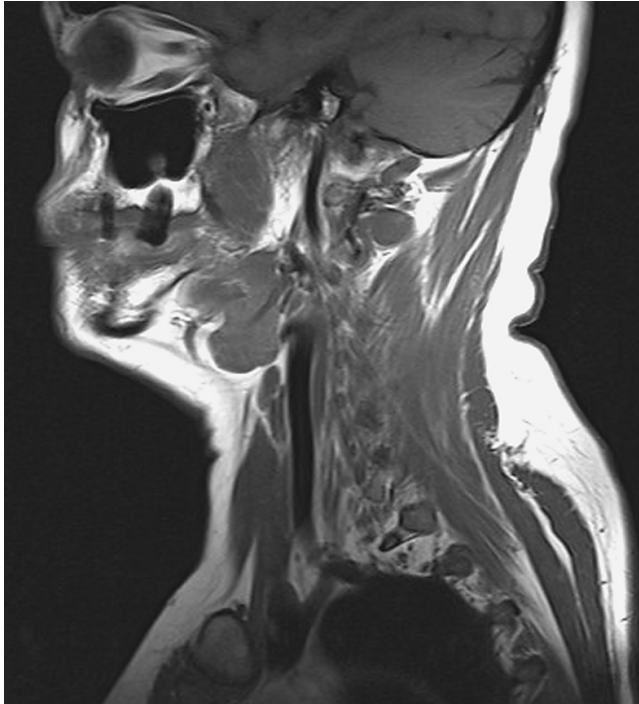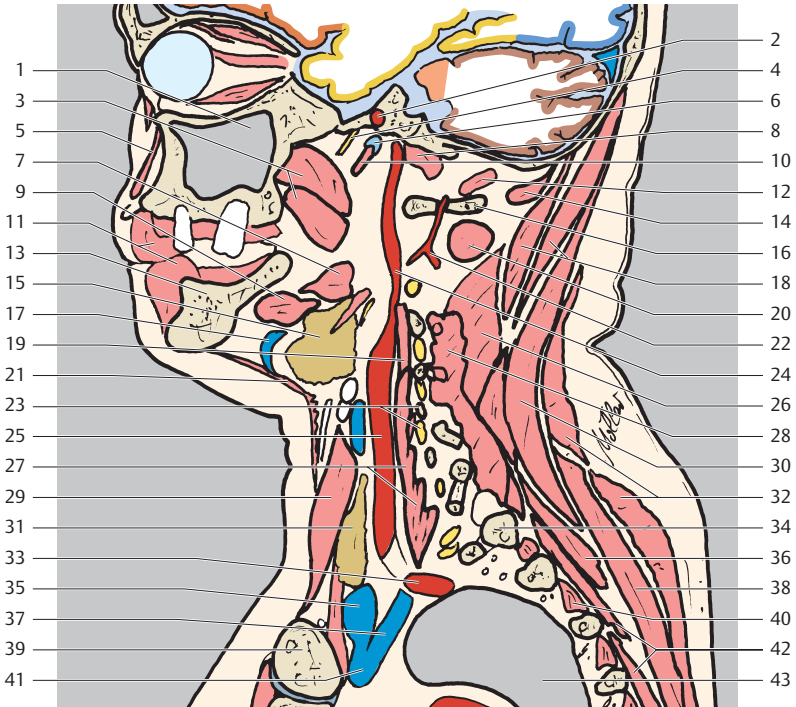


- |   |                               |
|---|-------------------------------|
| 1 Oberkieferhöhle<br>(Sinus maxillaris) | 4 N. mandibularis             |
| 2 A. carotis interna (Syphon)           | 5 M. levator labii superioris |
| 3 M. pterygoideus medialis              | 6 Tuba auditiva               |
|   | 7 M. digastricus              |



- |   |                                     |
|---|-------------------------------------|
| 8 M. rectus capitis lateralis             | 25 A. carotis communis              |
| 9 M. mylohyoideus                         | 26 M. semispinalis cervicis         |
| 10 M. tensor veli palatini                | 27 M. scalenus anterior             |
| 11 M. orbicularis oris                    | 28 M. scalenus posterior            |
| 12 M. obliquus capitis superior           | 29 M. sternocleidomastoideus        |
| 13 Mandibula                              | 30 M. splenius capitis              |
| 14 M. rectus capitis posterior major      | 31 Schilddrüse (Glandula thyroidea) |
| 15 Glandula submandibularis               | 32 M. trapezius                     |
| 16 Atlas, Processus transversus           | 33 A. subclavia                     |
| 17 V. facialis                            | 34 Costa I                          |
| 18 M. semispinalis capitis                | 35 V. jugularis interna             |
| 19 M. longus colli                        | 36 M. semispinalis cervicis         |
| 20 M. obliquus capitis inferior           | 37 V. subclavia sinistra            |
| 21 Platysma                               | 38 M. rhomboideus                   |
| 22 A. vertebralis                         | 39 Clavicula (Schlüsselbein)        |
| 23 Processus transversi und Nervenwurzeln | 40 M. interspinalis                 |
| 24 A. carotis interna                     | 41 V. brachiocephalica sinistra     |
|   | 42 M. serratus anterior             |
|   | 43 Lunge (Pulmo sinister)           |