

Das Hüftgelenk

Das Hüftgelenk (Articulatio coxae) ist das Gelenk zwischen Becken und Oberschenkelknochen.

Gelenkkopf

Den Gelenkkopf des Hüftgelenks bildet der **Hüftkopf** (Caput femoris, Femurkopf) des Oberschenkelknochens (Os femoris, Femur). Er ist über den **Schenkelhals** (Collum femoris) mit dem Knochenschaft des Oberschenkelknochens verbunden.

Gelenkpfanne

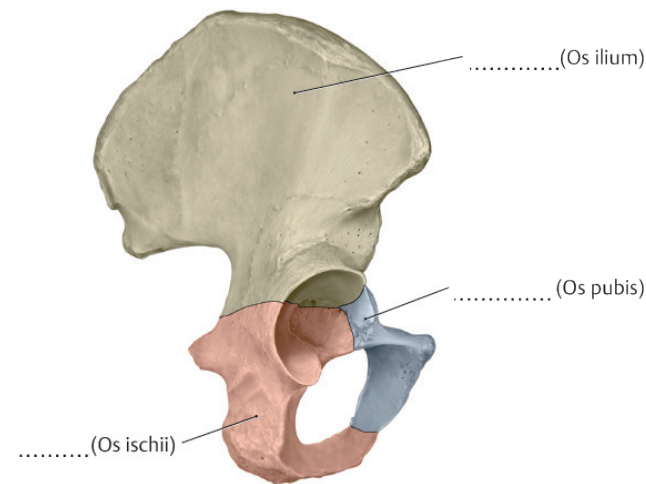
An der Gelenkpfanne (**Acetabulum**) sind Darm-, Sitz- und Schambein des Beckens gemeinsam beteiligt. Sie ist so tief ausgebildet, dass sie etwa $\frac{2}{3}$ des Gelenkkopfs umfasst. Zusätzlich wird der Pfannenrand durch eine **Knorpellippe** verstärkt. Die knöcherne Gelenkpfanne und der Knorpelrand umschließen zusammen nahezu den gesamten Femurkopf.



ARBEITSAUFTRAG

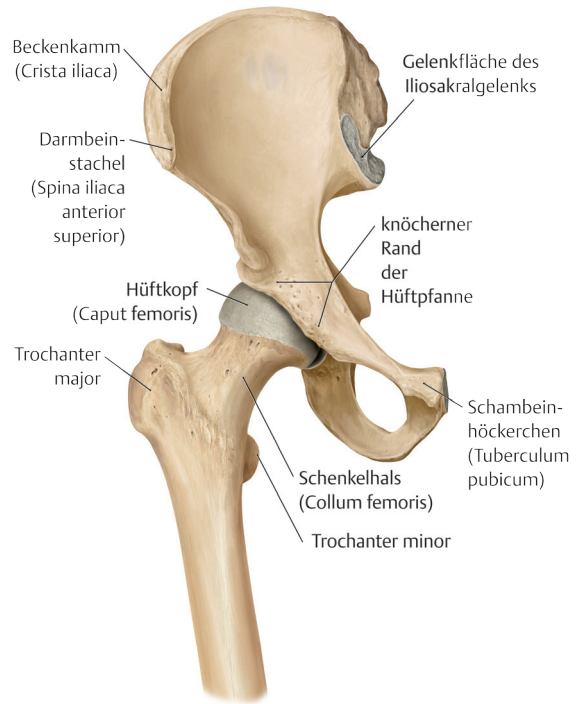
- 1 Um welchen Gelenktyp handelt es sich beim Hüftgelenk?
- 2 Bei einer angeborenen Hüftdysplasie (HD) ist die Gelenkpfanne nicht richtig ausgebildet und wesentlich flacher. Welche Gefahr besteht dadurch?
- 3 Ergänzen Sie die Beschriftung in der Abbildung unten!

Darmbein, Sitzbein und Schambein.



Die 3 Knochen des Hüftbeins treffen in der Gelenkpfanne aufeinander. Dargestellt ist das rechte Hüftbein in der Seitenansicht. Aus: Schünke M, Schulte E, Schumacher U: Prometheus LernAtlas der Anatomie. Illustrationen von Voll M. und Wesker K. 5. Aufl. Stuttgart: Thieme, 2018.

Das Hüftgelenk.



Ansicht des Hüftgelenks von vorn. Die Knorpellippe der Hüftpfanne ist auf der Abbildung nicht dargestellt. Aus: Schünke M, Schulte E, Schumacher U: Prometheus LernAtlas der Anatomie. Illustrationen von Voll M. und Wesker K. 5. Aufl. Stuttgart: Thieme, 2018.

Im Gegensatz zu den meisten anderen Gelenken ist **nicht** die gesamte Gelenkfläche der Hüftpfanne mit Gelenkknorpel überzogen, sondern ein Teil des Pfannenbodens und ein Teil des unteren Pfannenrands bleiben knorpelfrei.

Gelenkkapsel

Starke Bänder verstärken die Gelenkkapsel und beschränken die Beweglichkeit des Hüftgelenks.



ARBEITSAUFTRAG

- 4 Nach Einsatz eines künstlichen Hüftgelenks ist der Kapselband-Apparat operationsbedingt geschwächt. Kurz nach der Operation ist die Gefahr deshalb groß, dass sich das künstliche Hüftgelenk ausrenkt. Durch eine entsprechende Lagerung des Patienten kann einer solchen Luxation vorgebeugt werden.

Überlegen Sie gemeinsam, worauf es bei dieser Lagerung besonders ankommt! Welche Bewegungen muss der Patient auf jeden Fall vermeiden?