

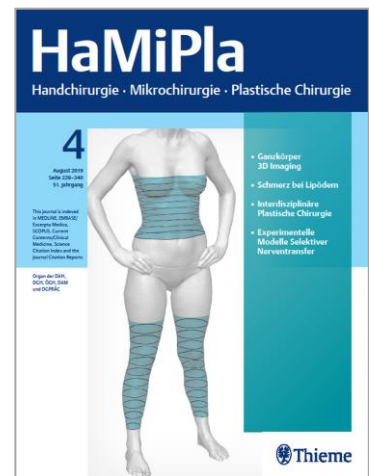
HaMiPla Handchirurgie, Mikrochirurgie, Plastische Chirurgie

Ausgabe 3/2021

erscheint zum DGH-/DAHTH-Kongress vom 10.-12. Juni 2021 in Münster.

TERMINE

Erscheinungstermin: 17. Juni 2021
Anzeigenschluss: 29. April 2021
Druckunterlagenschluss: 20. Mai 2021



Rubrik	Beitrag
Originalarbeit	Die Spül-Saugdrainage zur Therapie der septischen Tenosynovialitis der Fingerbeugesehnen // Closed continuous Irrigation for the Therapy of Pyogenic Flexor Tenosynovitis
Übersichtsarbeit	Die nekrotisierende Fasziiitis // Necrotising fasciitis
Übersichtsarbeit	Bildgebende Diagnostik erreggerbedingter Entzündungen der Hand // Diagnostic imaging for infections of the hand
Übersichtsarbeit	Akute Infektionen der Hand – Ein Überblick über das Keimspektrum und gängige Antibiotika // Acute infections of the hand: a survey on the bacterial spectrum and commonly used antibiotics
Übersichtsarbeit	Atypische bakterielle Infektionen an der Hand // Atypical bacterial infections of the hand
Übersichtsarbeit	Infektionen der Beugesehnnenscheide // Pyogenic flexor tenosynovitis
Übersichtsarbeit	Fehlermöglichkeiten in Diagnose und Therapie bei Infektionen der Fingerendglieder // Diagnostic and therapeutic problems in paronychia and felons

ANSPRECHPARTNER

Christine Volpp • Advertising Manager
Tel. 0711/8931-603 • Fax -470
E-Mail: christine.volpp@thieme-media.de

Seite 1 von 2

Thieme Media
Pharmedia Anzeigen- und Verlagsservice
Rüdigerstr. 14 • 70469 Stuttgart

Übersichtsarbeit	Osteitis/Osteomyelitis an Hand und Handgelenk // Osteitis/Osteomyelitis of the Hand and wrist
Übersichtsarbeit	Infektionen an der Hand nach Bissverletzungen // Infections of the hand after bite injuries
Übersichtsarbeit	Infektionen am Fingerendglied // Paronychia and felons: surgical treatment
Übersichtsarbeit	Epidemiologie von Infektionen der Hand // Epidemiology of infections of the hand
Übersichtsarbeit	Indikationen und Grenzen der konservativen Therapie bei Infektionen an der Hand // Indications for and limits of conservative treatment in hand infections
Der interessante Fall	Nekrotisierende Fasziiitis nach Karpaltunnelspaltung // Necrotizing fasciitis following carpal tunnel release
Der interessante Fall	Herpetic whitlow – Eine vernachlässigte Diagnose // Herpetic whitlow – A neglected Diagnosis
Fallbericht	Die akute kalzifizierende Periarthritis als Differentialdiagnose des Gelenkempyems an der Hand // Acute calcific periarthritis: a differential diagnosis of pyarthrosis of the hand
Leserbrief	Leserbrief zu K. Knobloch: Extrakorporale Magnetotransduktionstherapie (EMTT) und hochenergetische fokussierte elektromagnetische extrakorporale Stoßwellentherapie (ESWT) zur Knochenstimulation bei metakarpaler Pseudarthrose – ein Fallbericht Handchir Plast Chir 2021; 53:82-86
Leserbrief	Leserbrief zur Arbeit: Stang F, Schleußer S, Liodaki ME et al. 10 Jahre Handtraumatologie – eine epidemiologische, strukturelle und ökonomische Standortanalyse an einem Krankenhaus der Maximalversorgung. Handchir Mikrochir Plast Chir 2021; 53: 7-18

Änderungen bei der Themenplanung behält sich die Redaktion vor.

ANSPRECHPARTNER

Christine Volpp • Advertising Manager
 Tel. 0711/8931-603 • Fax -470
 E-Mail: christine.volpp@thieme-media.de

Seite 2 von 2