

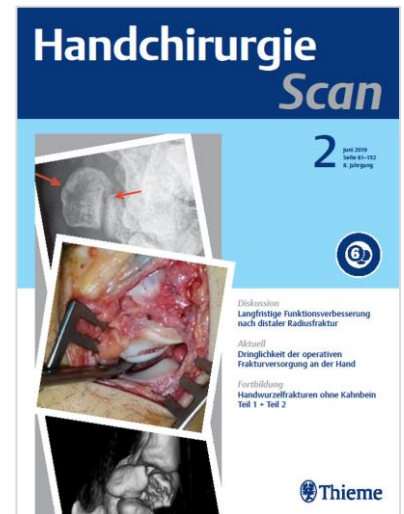
Handchirurgie Scan

Ausgabe 1/2023

erscheint zum **140. Deutschen Chirurgen Kongress (DCK)** vom 26.–28. April 2023 in München sowie zum **62. DAH Symposium** vom 4.-6. Mai 2023 in Bad Homburg v.d. Höhe.

TERMINE

Erscheinungstermin: 23. März 2023
Anzeigenschluss: 16. Februar 2023
Druckunterlagenschluss: 27. Februar 2023
Liefertermin für Beilagen: 07. März 2023



Themengebiet	Beitrag
Fortbildung	Complex Regional Pain Syndrome (CRPS)
Fortbildung	Freie Lappenplastiken zur Defektdeckung an der Hand
Diskussion	Ultraschallverlauf bei spontaner Rückbildung eines Trigger-Daumens im Kindesalter
Diskussion	Amyloidose-Screening bei OP wegen KTS und/oder Tendovaginitis stenosans?
Diskussion	Distale Radiusfraktur AO Typ C: Palmare versus kombinierte Plattenversorgung
Diskussion	Morbus Dupuytren im Frühstadium: Können Adalimumab-Injektionen helfen?
Diskussion	Silikonspacerimplantate: NeuFlex vs. Swanson
Diskussion	Wafer Operation versus Ulna Verkürzung für das Ulna Impaktationsyndrom
Diskussion	Mediokarpalarthrose: 2-Corner-Fusion schneidet ähnlich ab wie 4-Corner-Fusion
Diskussion	Isolierte Ulnaschaft-Verkürzungsosteotomie beim Ulnaimpaktionssyndrom

ANSPRECHPARTNER

Christine Volpp • Advertising Manager
Tel. 0711/8931-603 • Fax -470
E-Mail: christine.volpp@thieme-media.de

Seite 1 von 5

Thieme Media
Pharmedia Anzeigen- und Verlagsservice
Rüdigerstr. 14 • 70469 Stuttgart

Diskussion	Routine-Biopsie der Tenosynovialis bei KTS-OP erlaubt Amyloidose-Frühdiagnose
Diskussion	Ulnaverkürzungsosteotomie: Reichen 2 Wochen Ruhigstellung?
Aktuell	Ergebnisse nach skapholunärer interkarpaler Ligamentoplastik
Aktuell	Rekonstruktion des dorsalen, kapsuloligamentären, skapho-lunären Septums
Aktuell	Neuropathische Schmerzen nach Fingeramputation oder Nervenreparatur
Aktuell	WALANT vs. Regionalanästhesie in der Handchirurgie
Aktuell	Funktionelle Langzeitresultate nach totaler Handgelenks-Arthrodese
Aktuell	Weite Exzision von Riesenzelltumoren des distalen Radius: Wie rekonstruieren?
Aktuell	Haken-Tuberkel ist mit erhöhter EPL-Sehnenruptur nach Radiusfrakturen assoziiert
Aktuell	Proximale Polfraktur des Kahnbeins: Fördert Plasmagel den Heilungsprozess?
Aktuell	Gefährdung relevanter Strukturen durch perkutane Spickung von Radiusfrakturen
Aktuell	Distale Radiusfraktur: sozioökonomische Faktoren des postoperativen Outcomes
Aktuell	Vermeidbare Notfälle in der Handchirurgie
Aktuell	Komplikationen nach A1-Ringbandsplaltung: Prävalenz und Risikofaktoren
Aktuell	Elektrophysiologische Diagnostik beim Karpaltunnelsyndrom – ein Experiment
Aktuell	Four-Corner Wrist Fusion: prä- und postoperativer Bewegungsumfang
Aktuell	Karpaltunnelsyndrom: Erst-OP vs. Revisionsoperation
Aktuell	Rückkehr in den Job nach ulnarer Verkürzungsosteotomie
Aktuell	Komplikationen nach Arthrodese distaler Interphalangealgelenke an der Hand

ANSPRECHPARTNER

Christine Volpp • Advertising Manager
Tel. 0711/8931-603 • Fax -470
E-Mail: christine.volpp@thieme-media.de

Seite 2 von 5

Aktuell	Karpaltunnel-OP: subjektives und elektrophysiologisches Outcome
Aktuell	Distale Radiusfraktur: Komplikationen nach palmarer Plattenversorgung
Aktuell	Der Einfluss von Voroperationen auf die Behandlung von Kahnbeinpseudarthrosen
Aktuell	Validität und Reliabilität des MHQ – eine Literaturlauswertung
Aktuell	Griffkraft nach Arthrodeese eines einzelnen Fingermitelgelenks
Aktuell	Totalersatz des Handgelenks: Was leisten die Implantate der vierten Generation?
Aktuell	Rettungseingriffe am Handgelenk: Einfluss psychischer Aspekte auf das Resultat
Anästhesie	WALANT vs. Regionalanästhesie in der Handchirurgie
Beugesehnen	Komplikationen nach A1-Ringbandspaltung: Prävalenz und Risikofaktoren
Beugesehnen	Ultraschallverlauf bei spontaner Rückbildung eines Trigger-Daumens im Kindesalter
Daumen	
Distaler Radius	Haken-Tuberkel ist mit erhöhter EPL-Sehnenruptur nach Radiusfrakturen assoziiert
Distaler Radius	Gefährdung relevanter Strukturen durch perkutane Spickung von Radiusfrakturen
Distaler Radius	Distale Radiusfraktur: sozioökonomische Faktoren des postoperativen Outcomes
Distaler Radius	Distale Radiusfraktur: Komplikationen nach palmarer Plattenversorgung
Distaler Radius	Distale Radiusfraktur AO Typ C: Palmare versus kombinierte Plattenversorgung
Dupuytren	Morbus Dupuytren im Frühstadium: Können Adalimumab-Injektionen helfen?
Fingergelenke	Komplikationen nach Arthrodeese distaler Interphalangealgelenke an der Hand

ANSPRECHPARTNER

Christine Volpp • Advertising Manager
 Tel. 0711/8931-603 • Fax -470
 E-Mail: christine.volpp@thieme-media.de

Seite 3 von 5

Fingergelenke	Griffkraft nach Arthrodesse eines einzelnen Fingermittelgelenks
Handgelenk und Handwurzel	Ergebnisse nach skapholunärer interkarpaler Ligamentoplastik
Handgelenk und Handwurzel	Rekonstruktion des dorsalen, kapsuloligamentären, skapho-lunären Septums
Handgelenk und Handwurzel	Funktionelle Langzeitresultate nach totaler Handgelenks-Arthrodesse
Handgelenk und Handwurzel	Proximale Polfraktur des Kahnbeins: Fördert Plasmagel den Heilungsprozess?
Handgelenk und Handwurzel	Four-Corner Wrist Fusion: prä- und postoperativer Bewegungsumfang
Handgelenk und Handwurzel	Rückkehr in den Job nach ulnarer Verkürzungsosteotomie
Handgelenk und Handwurzel	Der Einfluss von Voroperationen auf die Behandlung von Kahnbeinpseudarthrosen
Handgelenk und Handwurzel	Rettungseingriffe am Handgelenk: Einfluss psychischer Aspekte auf das Resultat
Handgelenk und Handwurzel	Wafer Operation versus Ulna Verkürzung für das Ulna Impaktationssyndrom
Handgelenk und Handwurzel	Mediokarpalarthrose: 2-Corner-Fusion schneidet ähnlich ab wie 4-Corner-Fusion
Handgelenk und Handwurzel	Isolierte Ulnaschaft-Verkürzungsosteotomie beim Ulnaimpaktationssyndrom
Handgelenk und Handwurzel	Ulnaverkürzungsosteotomie: Reichen 2 Wochen Ruhigstellung?
Nervenkompressionssyndrome	Elektrophysiologische Diagnostik beim Karpaltunnelsyndrom – ein Experiment
Nervenkompressionssyndrome	Karpaltunnelsyndrom: Erst-OP vs. Revisionsoperation
Nervenkompressionssyndrome	Karpaltunnel-OP: subjektives und elektrophysiologisches Outcome
Nervenkompressionssyndrome	Amyloidose-Screening bei OP wegen KTS und/oder Tendovaginosi stenosis?
Nervenkompressionssyndrome	Routine-Biopsie der Tenosynovialis bei KTS-OP erlaubt Amyloidose-Frühdagnose
Nervenverletzungen	Neuropathische Schmerzen nach Fingeramputation oder Nervenreparatur
Tumoren	Weite Exzision von Riesenzelltumoren des distalen Radius: Wie rekonstruieren?

ANSPRECHPARTNER

Christine Volpp • Advertising Manager
 Tel. 0711/8931-603 • Fax -470
 E-Mail: christine.volpp@thieme-media.de

Seite 4 von 5

Endoprothetik	Totalersatz des Handgelenks: Was leisten die Implantate der vierten Generation?
Endoprothetik	Silikonspacerimplantate: NeuFlex vs. Swanson
Lappenplastiken	Freie Lappenplastiken zur Defektdeckung an der Hand
Varia	Vermeidbare Notfälle in der Handchirurgie
Varia	Validität und Reliabilität des MHQ – eine Literaturoauswertung
Varia	Complex Regional Pain Syndrome (CRPS)

Änderungen bei der Themenplanung behält sich die Redaktion vor.

ANSPRECHPARTNER

Christine Volpp • Advertising Manager
 Tel. 0711/8931-603 • Fax -470
 E-Mail: christine.volpp@thieme-media.de

Seite 5 von 5