

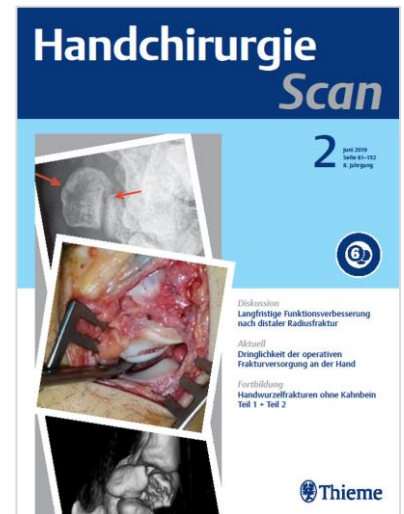
# Handchirurgie Scan

Ausgabe 1/2024

erscheint zum **141. Deutschen Chirurgie Kongress (DCK)** vom 24.–26. April 2024 in Leipzig sowie zum **63. DAH Symposium** vom 02.-04. Mai 2024 in Salzburg.

## TERMINE

Erscheinungstermin: 21. März 2024  
Anzeigenschluss: 14. Februar 2024  
Druckunterlagenschluss: 23. Februar 2024  
Liefertermin für Beilagen: 04. März 2024



Themengebiet	Beitrag
Fortbildung	Retrograd gestielte Lappenplastiken der dorsalen Metakarpalarterien II/IV
Fortbildung	Bildgebende Diagnostik maligner Weichteiltumoren der Hand und des Unterarms
Diskussion	Effektivität reduzierter Tourniquet-Drucke in der Handchirurgie
Diskussion	Ulnarisneuropathie nach distaler intraartikulärer Humerusfraktur
Diskussion	Ganglien der Hand und des Handgelenks bei Kindern und Jugendlichen
Diskussion	Komplikationen nach palmarer Plattenosteosynthese von distalen Radiusfrakturen
Diskussion	Ergebnisse nach Verletzungen der tiefen Beugesehne in Zone I mit und ohne OP
Diskussion	Spender-Nerventransplantate und Conduits zur Rekonstruktion von Fingernerven
Diskussion	Wird die Diagnose CRPS zu oft gestellt?
Aktuell	Verlauf nach Kortikosteroidinjektion bei Tendovaginitis stenans

## ANSPRECHPARTNER

Christine Volpp • Advertising Manager  
Tel. 0711/8931-603  
E-Mail: christine.volpp@thieme-media.de

Seite 1 von 5

Thieme Media  
Pharmedia Anzeigen- und Verlagsservice  
Rüdigerstr. 14 • 70469 Stuttgart

 **Thieme Media**

Aktuell	Naht bei Beugesehnenruptur: Ergebnisse im 1. Jahr postoperativ
Aktuell	Pyrocarbonimplantate zur Behandlung der rheumatoiden Arthritis
Aktuell	Totalendoprothese versus Trapezektomie bei Rhizarthrose
Aktuell	Offene vs. endoskopische Dekompression des Karpaltunnels
Aktuell	Übersicht zum prothetischen Ersatz des PIP-Gelenks bei Arthrose
Aktuell	Touch-Prothese bei Rhizarthrose zeigt gute 2-Jahres-Ergebnisse
Aktuell	Reoperationsraten nach Beugesehnenreparatur der Zone 2
Aktuell	Tendovaginitis stenosans und Dupuytren-Kontraktur
Aktuell	Pronator quadratus Fixation nach Plattenosteosynthese von Radiusfrakturen
Aktuell	Erhalt des Pronator Quadratus nach Osteosynthese bei distaler Radiusfraktur
Aktuell	Pädiatrische Frakturen der Handwurzel
Aktuell	Komplikationen nach K-Draht Fixation pädiatrischer distaler Radiusfrakturen
Aktuell	Fingerbeugesehnen-Verletzung: Operative Trends in deutschen Fachkliniken
Aktuell	Revisionen und Kosten nach Versorgung einer isolierten Beugesehnenverletzung
Aktuell	Consensus Statement zur Bildgebung bei DRUG-Instabilität und TFCC-Läsionen
Aktuell	Rückkehr in den Arbeitsprozess nach einer Endprothese des Daumensattelgelenks
Aktuell	Verkürzungsarthrodese des V. Fingers und selektive Fasziektomie bei M. Dupuytren
Aktuell	Übersicht zur Therapie des chronischen Skidaumens
Aktuell	Effekt der Echtzeit Erfassung intraoperativer Strahlenexposition von Frakturen
Aktuell	Rhizarthrose: Trapezektomie vs. Denervation
Aktuell	Nekrosen nach Replantation eines oder mehrerer Finger

#### ANSPRECHPARTNER

Christine Volpp • Advertising Manager

Tel. 0711/8931-603

E-Mail: [christine.volpp@thieme-media.de](mailto:christine.volpp@thieme-media.de)

Seite 2 von 5

Aktuell	Vaskularisierter Knochengraft vs. Masquelet-Technik
Aktuell	Langfristige Ergebnisse der Handgelenkversteifung
Aktuell	Risikofaktoren für eine Revision nach primärer OP bei Kubitaltunnelsyndrom
Aktuell	Komplexes regionales Schmerzsyndrom nach Radiusfraktur
Aktuell	Vergleich intramedullärer Verschraubung vs perkutaner Spickung von MHK Frakturen
Aktuell	Offene PRC vs arthroskopisch-assistierte PRC bei Lunatumnekrose Stadium 3B/C
Aktuell	Fingernervenrekonstruktion mit Muskel-Venen-Interponaten
Aktuell	Revisionsoperationen nach offener und endoskopischer Karpaltunneldekompression
Amputationen	Nekrosen nach Replantation eines oder mehrerer Finger
Diagnostik	Bildgebende Diagnostik maligner Weichteiltumoren der Hand und des Unterarms
Rhizarthrose	Totalendoprothese versus Trapezektomie bei Rhizarthrose
Rhizarthrose	Touch-Prothese bei Rhizarthrose zeigt gute 2-Jahres-Ergebnisse
Rhizarthrose	Rückkehr in den Arbeitsprozess nach einer Endprothese des Daumensattelgelenks
Rhizarthrose	Rhizarthrose: Trapezektomie vs. Denervation
Rhizarthrose	Arthrodesen
Beugesehnen	Verlauf nach Kortikosteroidinjektion bei Tendovaginitis stenans
Beugesehnen	Naht bei Beugesehnenruptur: Ergebnisse im 1. Jahr postoperativ
Beugesehnen	Reoperationsraten nach Beugesehnenreparatur der Zone 2
Beugesehnen	Fingerbeugesehnen-Verletzung: Operative Trends in deutschen Fachkliniken
Beugesehnen	Revisionen und Kosten nach Versorgung einer isolierten Beugesehnenverletzung

#### ANSPRECHPARTNER

Christine Volpp • Advertising Manager

Tel. 0711/8931-603

E-Mail: [christine.volpp@thieme-media.de](mailto:christine.volpp@thieme-media.de)

Seite 3 von 5

Beugesehnen	Ergebnisse nach Verletzungen der tiefen Beugesehne in Zone I mit und ohne OP
Drug	Consensus Statement zur Bildgebung bei DRUG-Instabilität und TFCC-Läsionen
Daumen	Übersicht zur Therapie des chronischen Skidaumens
Distaler Radius	Pronator quadratus Fixation nach Plattenosteosynthese von Radiusfrakturen
Distaler Radius	Erhalt des Pronator Quadratus nach Osteosynthese bei distaler Radiusfraktur
Distaler Radius	Komplikationen nach K-Draht Fixation pädiatrischer distaler Radiusfrakturen
Distaler Radius	Effekt der Echtzeit Erfassung intraoperativer Strahlenexposition von Frakturen
Distaler Radius	Komplexes regionales Schmerzsyndrom nach Radiusfraktur
Distaler Radius	Komplikationen nach palmarer Plattenosteosynthese von distalen Radiusfrakturen
Dupuytren	Tendovaginitis stenosans und Dupuytren-Kontraktur
Dupuytren	Verkürzungsarthrodese des V. Fingers und selektive Fasziektomie bei M. Dupuytren
Ellenbogengelenk	Ulnarisneuropathie nach distaler intraartikulärer Humerusfraktur
Handgelenk und Handwurzel	Pädiatrische Frakturen der Handwurzel
Handgelenk und Handwurzel	Langfristige Ergebnisse der Handgelenkversteifung
Handgelenk und Handwurzel	Offene PRC vs arthroskopisch-assistierte PRC bei Lunatumnekrose Stadium 3B/C
Lappenplastiken	Retrograd gestielte Lappenplastiken der dorsalen Metakarpalarterien II-IV
Mittelhand	Vergleich intramedullärer Verschraubung vs perkutaner Spickung von MHK Frakturen
Nervenkompressionssyndrome	Offene vs. endoskopische Dekompression des Karpaltunnels
Nervenkompressionssyndrome	Risikofaktoren für eine Revision nach primärer OP bei Kubitaltunnelsyndrom
Nervenkompressionssyndrome	Revisionsoperationen nach offener und endoskopischer

#### ANSPRECHPARTNER

Christine Volpp • Advertising Manager

Tel. 0711/8931-603

E-Mail: [christine.volpp@thieme-media.de](mailto:christine.volpp@thieme-media.de)

Seite 4 von 5

	Karpaltunneldekompression
Nervenverletzungen	Fingernervenrekonstruktion mit Muskel-Venen-Interponaten
Nervenverletzungen	Spender-Nerventransplantate und Conduits zur Rekonstruktion von Fingernerven
Tumoren	Ganglien der Hand und des Handgelenks bei Kindern und Jugendlichen
Endoprothetik	Pyrocarbonimplantate zur Behandlung der rheumatoiden Arthritis
Endoprothetik	Übersicht zum prothetischen Ersatz des PIP-Gelenks bei Arthrose
Lappenplastiken	
Varia	Vaskularisierter Knochengraft vs. Masquelet-Technik
Varia	Effektivität reduzierter Tourniquet-Drucke in der Handchirurgie
Varia	Wird die Diagnose CRPS zu oft gestellt?
Editorial	Handchirurgie Scan – Aktuelle Publikationen für Sie gescannt

Änderungen bei der Themenplanung behält sich die Redaktion vor.

**ANSPRECHPARTNER**

Christine Volpp • Advertising Manager

Tel. 0711/8931-603

E-Mail: [christine.volpp@thieme-media.de](mailto:christine.volpp@thieme-media.de)

Seite 5 von 5