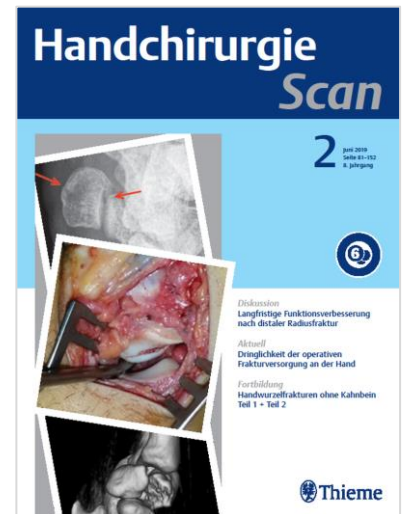


# Handchirurgie Scan

Ausgabe 2/2023

## TERMINE

Erscheinungstermin: 22. Juni 2023  
Anzeigenschluss: 11. Mai 2023  
Druckunterlagenschluss: 24. Mai 2023  
Liefertermin für Beilagen: 02. Juni 2023



Themengebiet	Beitrag
CME-Fortbildung	Endoprothetik der Fingergrundgelenke
Diskussion	Arthroskopische Therapie nicht ausgeheilter Frakturen des proximalen Kahnbeinpols
Diskussion	Akute Skaphoidfraktur: Konservative versus operative Therapie
Diskussion	Algorithmus zur Berechnung der Wahrscheinlichkeit einer Skaphoidfraktur
Diskussion	Morbus Dupuytren: Rezidive nach Clostridien-Kollagenase vs. Nadelfasziotomie
Diskussion	Operationsstrategien bei schrägen extraartikulären Fingergrundglied-Frakturen
Diskussion	Rezidivrate von Handgelenk Ganglien nach offener und arthroskopischer Exzision
Diskussion	Funktioneller Vergleich zwischen offener und arthroskopischer Ganglion Exzision
Diskussion	Distale Radiusfraktur: Konservative Therapie versus palmare Plattenosteosynthese
Diskussion	Extraartikuläre Radiusfraktur: Welche Therapiemethode ist die beste?

## ANSPRECHPARTNER

Christine Volpp • Advertising Manager  
Tel. 0711/8931-603 • Fax -470  
E-Mail: christine.volpp@thieme-media.de

Seite 1 von 5

Thieme Media  
Pharmedia Anzeigen- und Verlagsservice  
Rüdigerstr. 14 • 70469 Stuttgart

Diskussion	Operationsverfahren im Vergleich
Aktuell	Langzeitergebnisse von Implantaten an Metakarpophalangealgelenken
Aktuell	Katzenbissverletzungen: OP so früh wie möglich
Aktuell	Auswirkung der residuellen Deformität nach Versorgung von Kahnbeinpseudarthrosen
Aktuell	Risikofaktoren für Folgeoperationen nach Beugesehneneingriffen
Aktuell	Behandlung der trapeziometakarpalen Arthrose bei jungen Patienten
Aktuell	Funktion nach DRUG Arthroplastik bei vorbestehender Handgelenk(teil)versteifung
Aktuell	Prognose des Sulcus-ulnaris-Syndrom und elektrodiagnostische Tests
Aktuell	Roboter-assistierte versus konventionelle Kahnbeinverschraubung
Aktuell	Der CO <sub>2</sub> -Fußabdruck endoskopischer und offener Karpaltunneldekompressionen
Aktuell	Ringbandsplattung: Kortikoidinjektionen und postoperatives Infektionsrisiko
Aktuell	Behandlung von Seymour-Frakturen bei Kindern und Jugendlichen
Aktuell	Partielle Trapezoidresektion mit Sehneninterposition bei Pantrapezialarthrose
Aktuell	Fehlverheilung des Kahnbeins: Inzidenz, Risikofaktoren und Ergebnisse
Aktuell	Verletzung des skapholunären Ligaments beim Kind: Operative Langzeitresultate
Aktuell	Beugesehnenreparatur in Zone I und II: Rehabilitationsprotokolle im Vergleich
Aktuell	Schnappfinger: Risiken und Nutzen der Operation
Aktuell	Distale Radiusfraktur mit Begleitfraktur des Processus styloideus ulnae
Aktuell	Mallet-Finger: Schiene versus K-Draht-Versorgung
Aktuell	Prä- und intraoperative Bewertung der Perfusion des proximalen Skaphoidpols

#### ANSPRECHPARTNER

Christine Volpp • Advertising Manager  
 Tel. 0711/8931-603 • Fax -470  
 E-Mail: christine.volpp@thieme-media.de

Seite 2 von 5

Aktuell	Rolle der Arthroskopie bei distalen Radiusfrakturen
Aktuell	Karpaltunnelsyndrom: bilateraler Effekt nach monolateraler Operation
Aktuell	Injektion von autologem Fettgewebe oder Plättchen-reichem Plasma
Aktuell	Arthroskopische Behandlung der Daumensattelgelenksarthrose
Aktuell	Lunotriquetrale Arthrodesese bei chronischen Bandverletzungen
Aktuell	Extensor-indicis-Transposition nach Unterarmfraktur im Kindesalter
Aktuell	Metakarpalschaftfraktur – Repositionsverlust nach interner Metallfixierung
Aktuell	Spin in Abstracts von Reviews und Metaanalysen zu distalen Radiusfrakturen
Aktuell	Langzeitergebnisse nach Naht-Suspensions-Arthroplastik
Aktuell	Karpaltunnelsyndrom: Nach Kortisoninjektion nicht zu früh operieren
Beugesehnen	Risikofaktoren für Folgeoperationen nach Beugesehneneingriffen
Beugesehnen	Ringbandspaltung: Kortikoidinjektionen und postoperatives Infektionsrisiko
Beugesehnen	Beugesehnenreparatur in Zone I und II: Rehabilitationsprotokolle im Vergleich
Beugesehnen	Schnappfinger: Risiken und Nutzen der Operation
Distaler Radius	Distale Radiusfraktur: Konservative Therapie versus palmare Plattenosteosynthese
Distaler Radius	Extraartikuläre Radiusfraktur: Welche Therapiemethode ist die beste?
Distaler Radius	Distale Radiusfraktur mit Begleitfraktur des Processus styloideus ulnae
Distaler Radius	Rolle der Arthroskopie bei distalen Radiusfrakturen
Distaler Radius	Spin in Abstracts von Reviews und Metaanalysen zu distalen Radiusfrakturen
Dupuytren	Morbus Dupuytren: Rezidive nach Clostridien-Kollagenase vs. Nadelfasziotomie
Endoprothetik	Endoprothetik der Fingergrundgelenke

#### ANSPRECHPARTNER

Christine Volpp • Advertising Manager  
Tel. 0711/8931-603 • Fax -470  
E-Mail: christine.volpp@thieme-media.de

Seite 3 von 5

Endoprothetik	Langzeitergebnisse von Implantaten an Metakarpophalangealgelenken
Handgelenk und Handwurzel	Arthroskopische Therapie nicht ausgeheilter Frakturen des proximalen Kahnbeinpols
Handgelenk und Handwurzel	Akute Skaphoidfraktur: Konservative versus operative Therapie
Handgelenk und Handwurzel	Algorithmus zur Berechnung der Wahrscheinlichkeit einer Skaphoidfraktur
Handgelenk und Handwurzel	Rezidivrate von Handgelenk Ganglien nach offener und arthroskopischer Exzision
Handgelenk und Handwurzel	Funktioneller Vergleich zwischen offener und arthroskopischer Ganglion Exzision
Handgelenk und Handwurzel	Auswirkung der residuellen Deformität nach Versorgung von Kahnbeinpseudarthrosen
Handgelenk und Handwurzel	Funktion nach DRUG Arthroplastik bei vorbestehender Handgelenk(teil)versteifung
Handgelenk und Handwurzel	Roboter-assistierte versus konventionelle Kahnbeinverschraubung
Handgelenk und Handwurzel	Fehlverheilung des Kahnbeins: Inzidenz, Risikofaktoren und Ergebnisse
Handgelenk und Handwurzel	Verletzung des skapholunären Ligaments beim Kind: Operative Langzeitergebnisse
Handgelenk und Handwurzel	Prä- und intraoperative Bewertung der Perfusion des proximalen Skaphoidpols
Handgelenk und Handwurzel	Lunotriquetrale Arthrodese bei chronischen Bandverletzungen
Mittelhand	Metakarpalschaftfraktur – Repositionsverlust nach interner Metallfixierung
Nervenkompressionssyndrome	Prognose des Sulcus-ulnaris-Syndrom und elektrodiagnostische Tests
Nervenkompressionssyndrome	Der CO <sub>2</sub> -Fußabdruck endoskopischer und offener Karpaltunneldekompressionen
Nervenkompressionssyndrome	Karpaltunnelsyndrom: bilateraler Effekt nach monolateraler Operation
Nervenkompressionssyndrome	Karpaltunnelsyndrom: Nach Kortisoninjektion nicht zu früh operieren
Rhizarthrose	Operationsverfahren im Vergleich

#### ANSPRECHPARTNER

Christine Volpp • Advertising Manager  
 Tel. 0711/8931-603 • Fax -470  
 E-Mail: christine.volpp@thieme-media.de

Seite 4 von 5

Rhizarthrose	Behandlung der trapeziometakarpalen Arthrose bei jungen Patienten
Rhizarthrose	Partielle Trapezoidresektion mit Sehneninterposition bei Pantrapezialarthrose
Rhizarthrose	Injektion von autologem Fettgewebe oder Plättchen-reichem Plasma
Rhizarthrose	Arthroskopische Behandlung der Daumensattelgelenksarthrose
Rhizarthrose	Langzeitergebnisse nach Naht-Suspensions-Arthroplastik
Strecksehnen	Mallet-Finger: Schiene versus K-Draht-Versorgung
Strecksehnen	Extensor-indicis-Transposition nach Unterarmfraktur im Kindesalter
Editorial	Handchirurgie Scan – Aktuelle Publikationen für Sie gescannt

Änderungen bei der Themenplanung behält sich die Redaktion vor.

**ANSPRECHPARTNER**

Christine Volpp • Advertising Manager  
 Tel. 0711/8931-603 • Fax -470  
 E-Mail: christine.volpp@thieme-media.de

Seite 5 von 5