

Aufgaben des Herzens

Das Herz pumpt das Blut durch das Gefäßsystem.

Aufbau des Herzens

Das Herz besteht aus der rechten und der linken Herzhälfte, die durch die **Herzscheidewand** (Septum) voneinander getrennt sind. Es hat die Form eines Kegels mit Herzbasis und Herzspitze, Vorderwand und Hinterwand. Jede Herzhälfte besitzt einen **Vorhof** (Atrium) und eine **Kammer** (Ventrikel).

Die Wand des Herzens besteht hauptsächlich aus Muskelgewebe, dem sog. **Myokard** (Herzmuskel). Innen liegt ihm das **Endokard** (Herzinnenhaut), außen das **Epikard** (Herzaußenhaut) an.

Der Weg des Blutes durch das Herz

Über die obere und die untere **Hohlvene** (V. cava superior bzw. inferior) erreicht das sauerstoffarme Blut aus dem Körperkreislauf den **rechten Vorhof** und gelangt von dort in die **rechte Kammer**. Diese pumpt das Blut über den sog. Lungenstamm (**Truncus pulmonalis**) in die Lungenarterien und damit den Lungenkreislauf. Von dort kehrt es, nun sauerstoffreich, über die **Lungenvenen** zum Herzen zurück. Über den **linken Vorhof** fließt es in die **linke Kammer**. Diese pumpt es über die Hauptschlagader (**Aorta**) zurück in den Körperkreislauf.

Herzklappen

Insgesamt 4 Klappen sorgen dafür, dass das Blut in nur eine Richtung fließt. Sie befinden sich zwischen den Kammern und den Vorhöfen bzw. den Kammern und den beiden großen Gefäßen (Aorta und Truncus pulmonalis):

- Die trennt den linken Vorhof von der linken Kammer.
- Die trennt den rechten Vorhof von der rechten Kammer.
- Die liegt zwischen rechter Kammer und Truncus pulmonalis.
- Die liegt zwischen linker Kammer und Aorta.



ARBEITSAUFTRAG

- 3 Ergänzen Sie im Text und in der Grafik die Namen der 4 Herzklappen! Bei welchen Klappen handelt es sich um Segelklappen, bei welchen um Taschenklappen?
- 4 Überlegen Sie gemeinsam, was passiert, wenn eine Herzklappe nicht mehr richtig schließt (Klappeninsuffizienz) oder öffnet (Klappenstenose)!



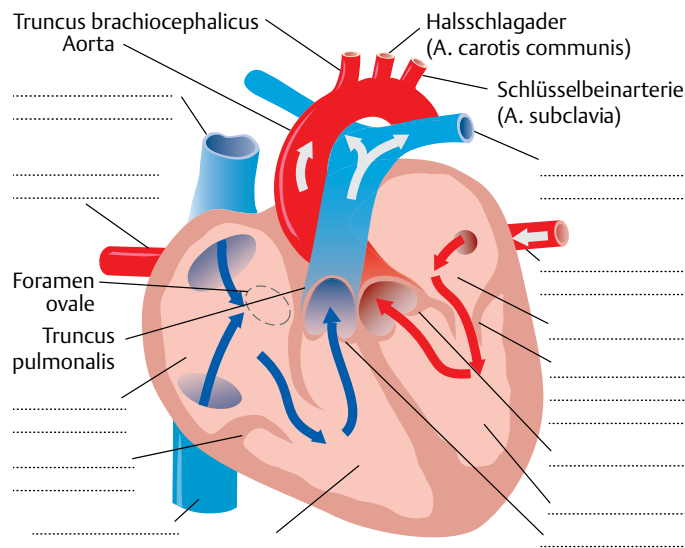
ARBEITSAUFTRAG

- 1 Beschriften Sie in der Grafik die Vorhöfe und die Herzkammern, die Hohlvenen, die Lungenvenen, die Aorta und die Lungenarterien!
- 2 Durch z.B. einen Infarkt oder eine Entzündung kann der Herzmuskel so stark geschädigt werden, dass die Pumpleistung des Herzens dauerhaft eingeschränkt ist. Was sind die Folgen, wenn überwiegend das linke Herz betroffen ist (Linksherzinsuffizienz), was, wenn das rechte Herz nicht mehr richtig arbeiten kann (Rechtsherzinsuffizienz)?

Gefäßversorgung des Herzens

Das Herz wird durch die **Herzkranzarterien** mit Sauerstoff versorgt. Die **rechte Herzkranzarterie** (A. coronaria dextra) zieht zur Rückseite des Herzens. Sie versorgt die Wand des rechten Vorhofs, die Wand der rechten Herzkammer und die meisten Strukturen des Reizleitungssystems. Die **linke Herzkranzarterie** (A. coronaria sinistra) versorgt bei den meisten Menschen den linken Vorhof, die linke Herzkammer und die Herzscheidewand. Sie teilt sich in ihrem Verlauf in 2 Äste auf.

Der Weg des Blutes durch das Herz.



Blau: sauerstoffarmes Blut, rot: sauerstoffreiches Blut. Die Pfeile zeigen die Fließrichtung an. Aus: Bommas-Ebert U, Teubner P, Voß R: Kurzlehrbuch Anatomie und Embryologie. Thieme 2011.