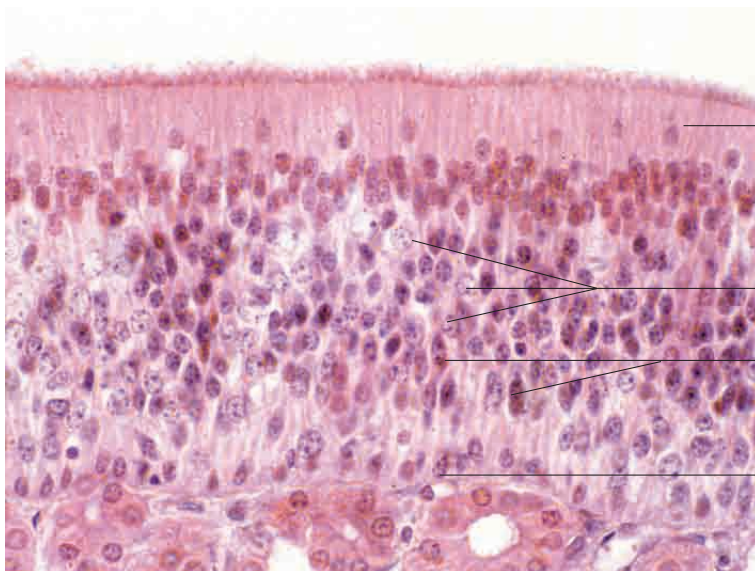
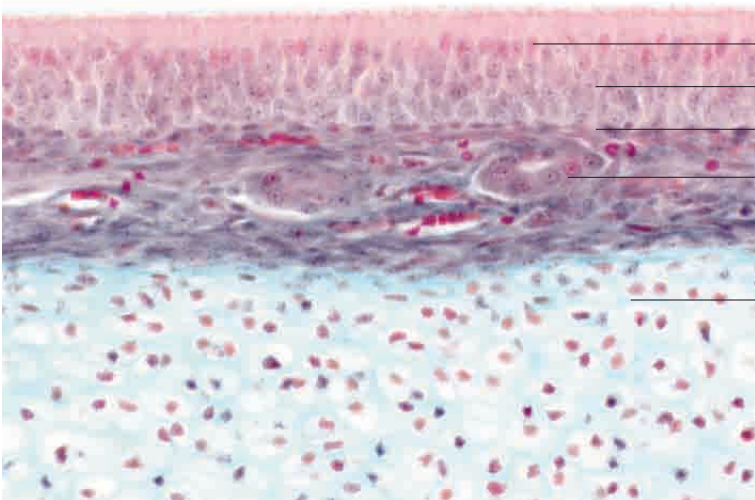
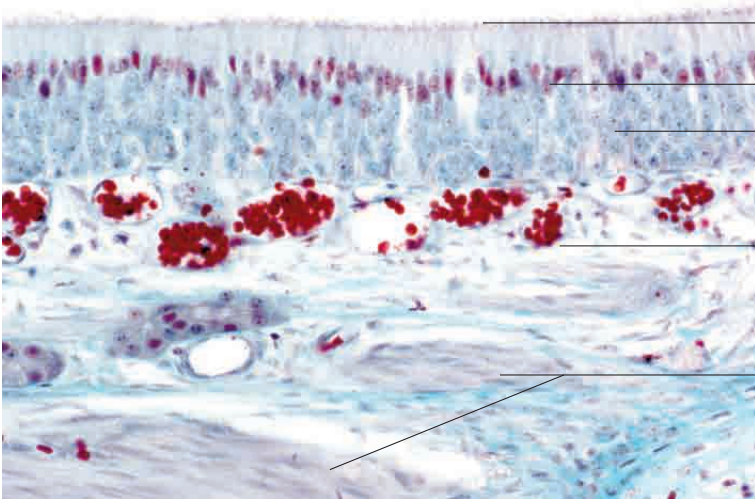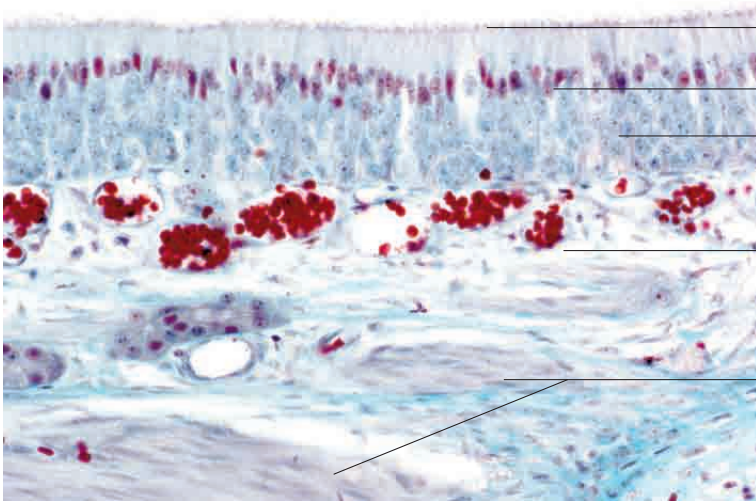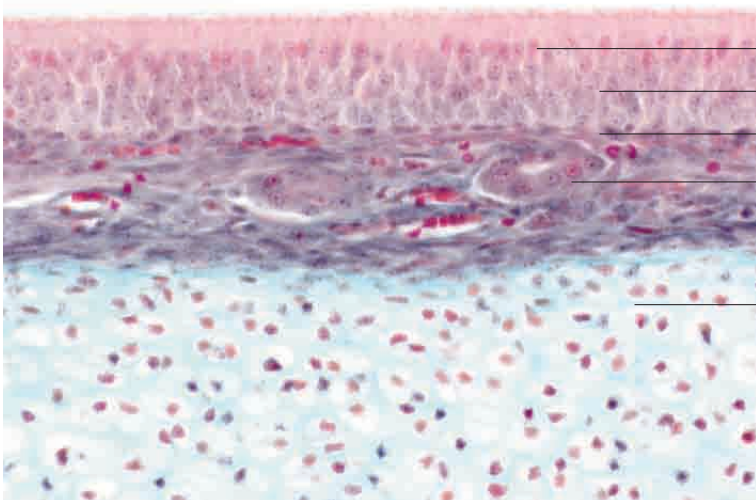
Zytoplasma der bipolaren Nervenzellen mit Kinozilien  
Kerne der Stützzellen

Kerne der bipolaren Nervenzellen

Lamina propria mucosae mit Kapillaren

Nervenfaserbündel

Riechschleimhaut, Katze. Färbung Goldner, Vergr. 240fach.



Kerne der Stützzellen

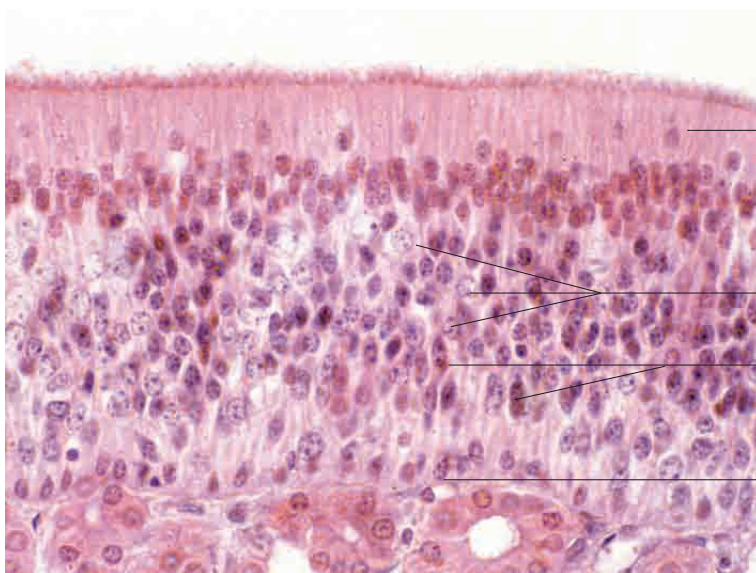
Kerne der Nervenzellen

Kerne der Basalzellen

Drüsen

hyaliner Nasenknorpel

Riechschleimhaut, Katze. Färbung Goldner, Vergr. 200fach.



Zytoplasma der bipolaren Nervenzellen mit Kinozilien und fragmentierten Kernen

Kerne der bipolaren Nervenzellen

Kerne der Stützzellen

Kerne der Basalzellen

Riechschleimhaut, Katze. Färbung H.E., Vergr. 480 fach.