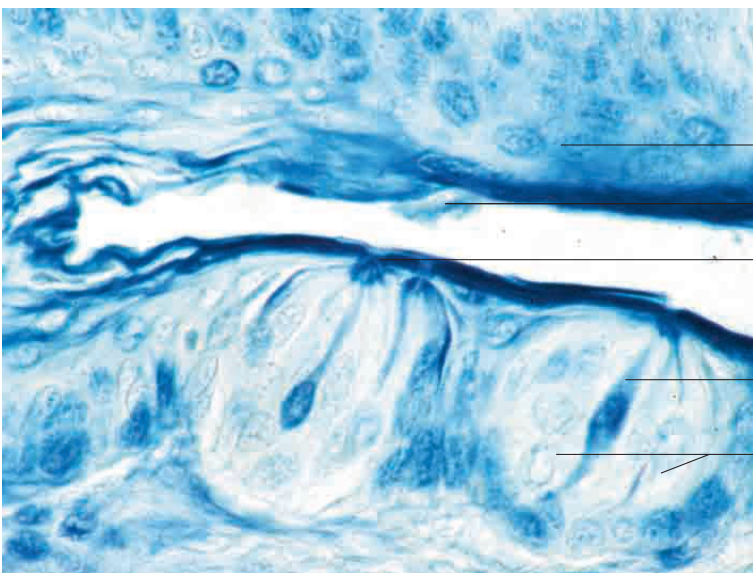
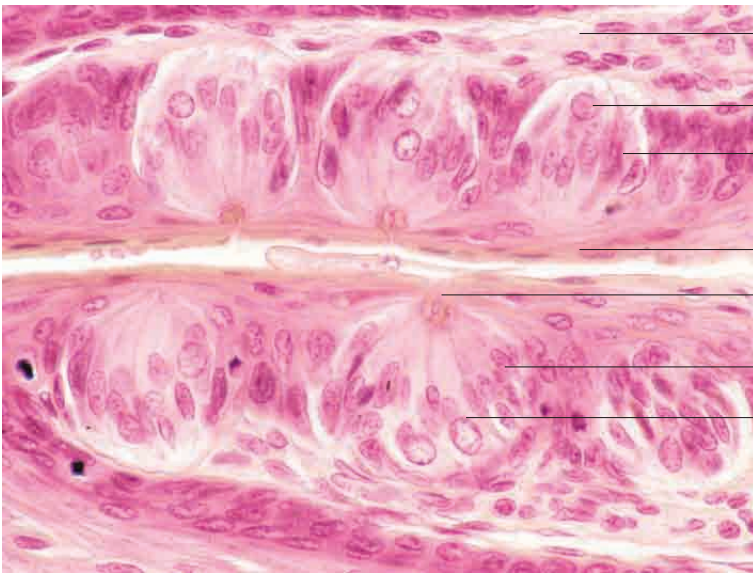
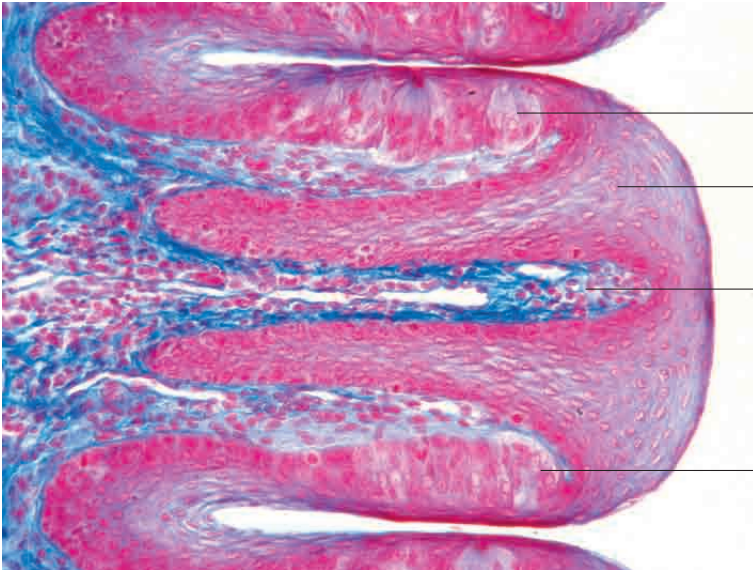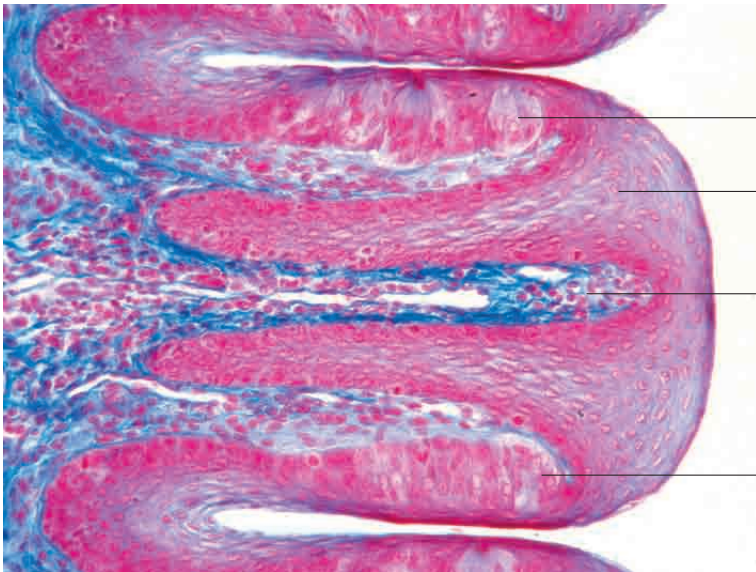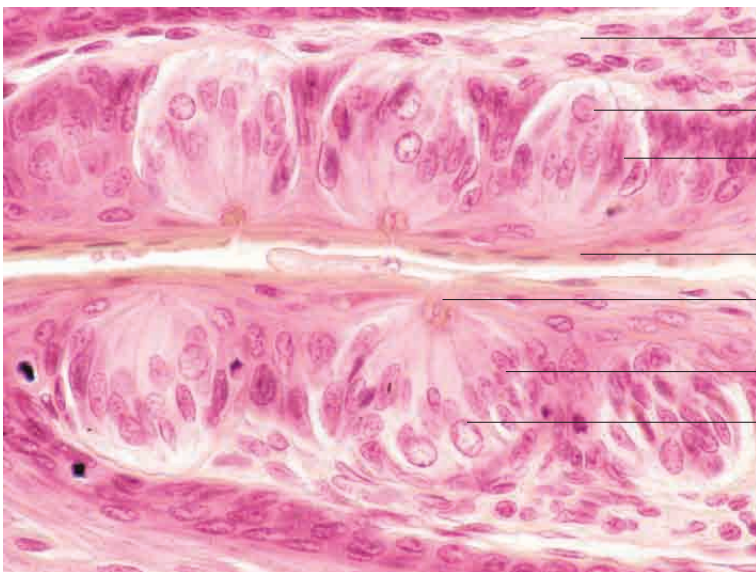
intraepitheliale Lage der Geschmacksknospe

mehrschichtiges Plattenepithel (Mundhöhle)

Lamina propria mucosae (gefiederter Papillarkörper)

intraepitheliale Lage der Geschmacksknospe

Geschmacksknospen, Papilla foliata, Pferd. Färbung Azan, Vergr. 40fach.



Lamina propria mucosae (gefiederter Papillarkörper)

Sinneszelle einer Geschmacksknospe

Stützzellen einer Geschmacksknospe

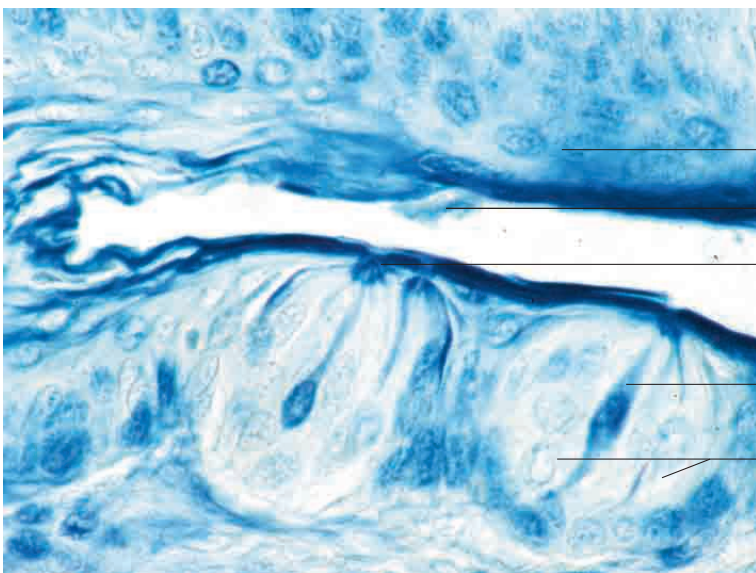
mehrschichtiges Plattenepithel

Geschmacksporus

Stützzellen einer Geschmacksknospe

Sinneszelle einer Geschmacksknospe

Geschmacksknospen, Papilla foliata. Färbung Azan, Vergr. 280fach.



mehrschichtiges Plattenepithel

Geschmacksporus

Stützzelle einer Geschmacksknospe

Sinneszellen einer Geschmacksknospe

Geschmacksknospen, Papilla foliata, Pferd. Färbung Methylenblau, Vergr. 400fach.