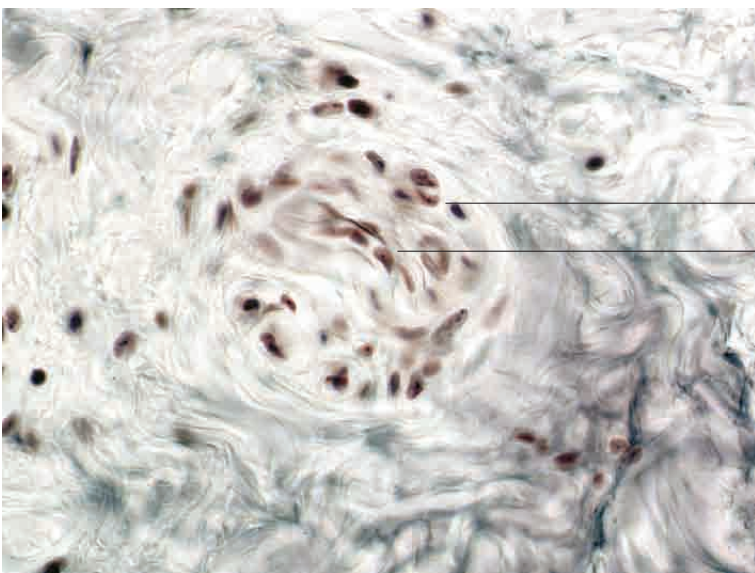
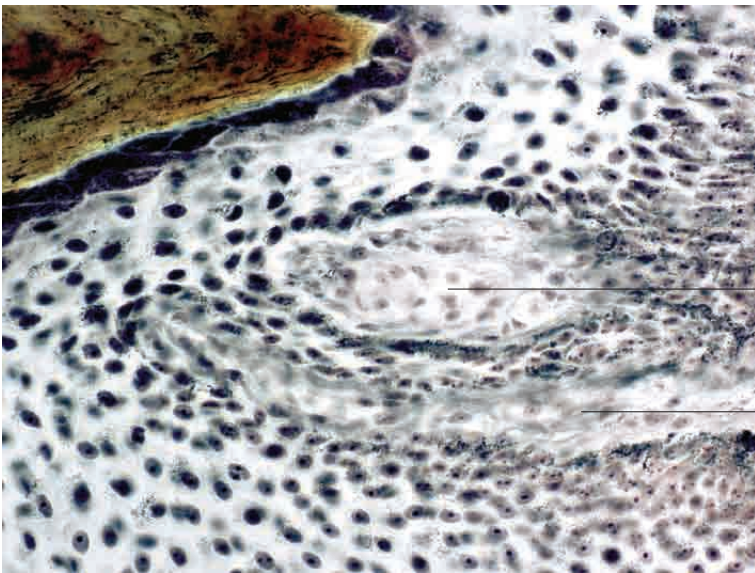
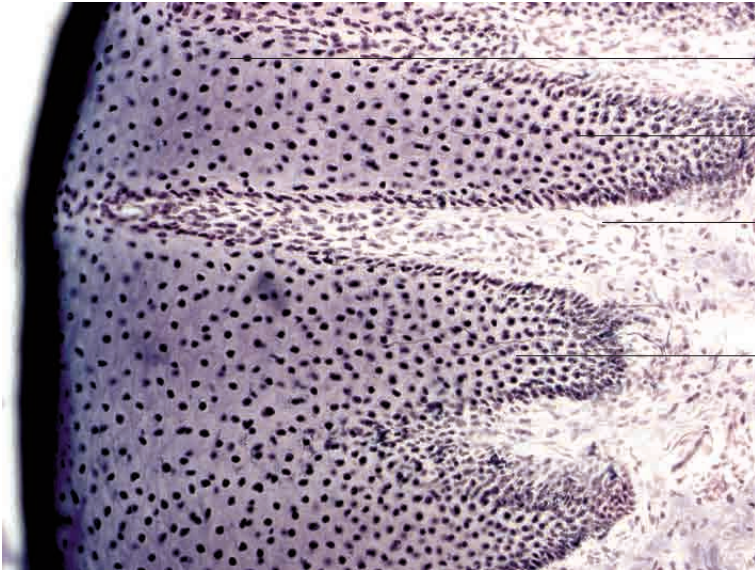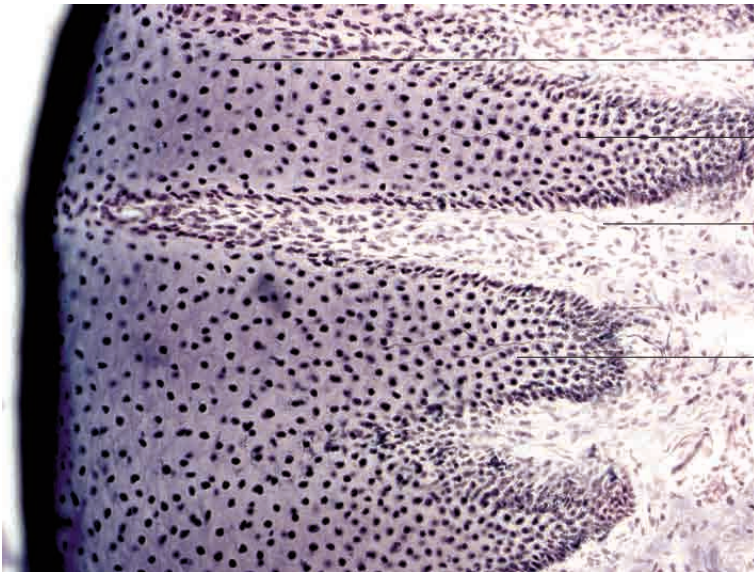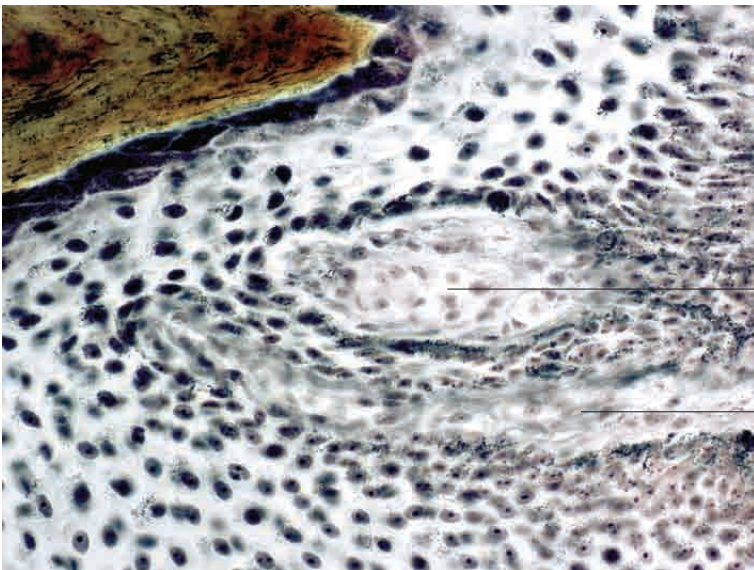
Epidermis, mehrschichtiges Plattenepithel (Flotzmaul mit Felderung)

intraepitheliale freie Nervenendigung (nicht myelinisiert)

Nervenfaser (myelinisiert) im lockeren Bindegewebe

intraepitheliale freie Nervenendigung (nicht myelinisiert)

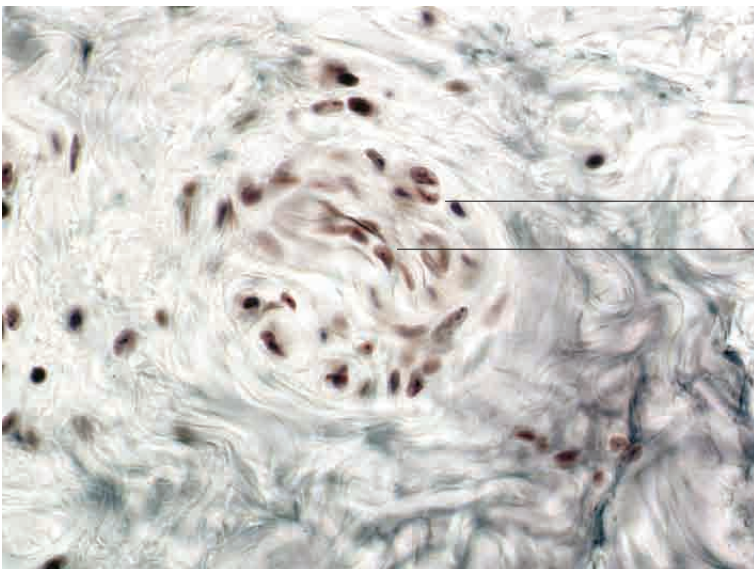
Freie Nervenendigung, Flotzmaul, Rind. Darstellung nach Scheffthaler-Mayet, Vergr. 280fach.



Meißner-Tastkörperchen mit Nervenfasern

lockeres Bindegewebe der Lamina propria mucosae

Freie Nervenendigung, Flotzmaul, Rind. Darstellung nach Scheffthaler-Mayet. Vergr. 400fach.



bindegewebige Kapsel

einfach geschichtetes Ruffini-Endkörperchen

Freie Nervenendigung, Unterhaut, Rind. Darstellung nach Scheffthaler-Mayet. Vergr. 400fach.