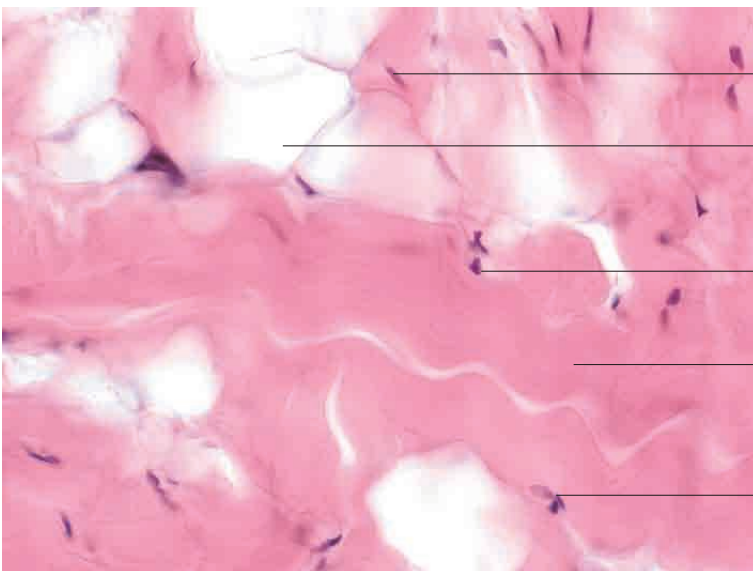
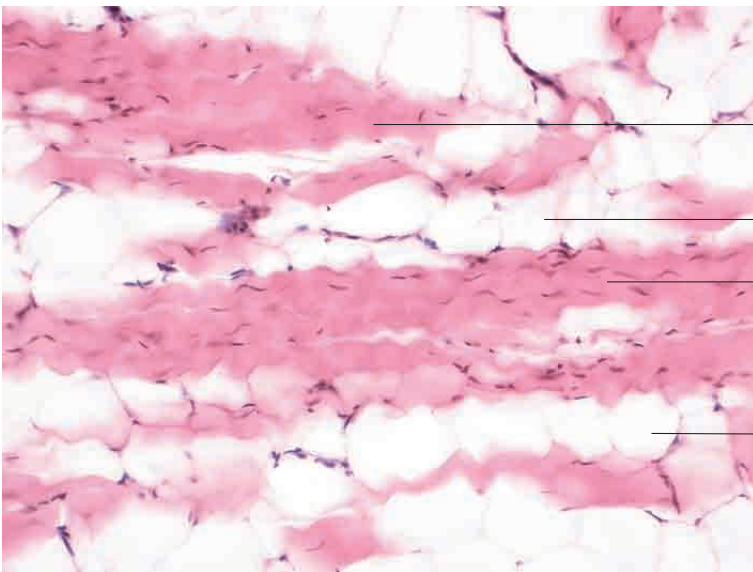
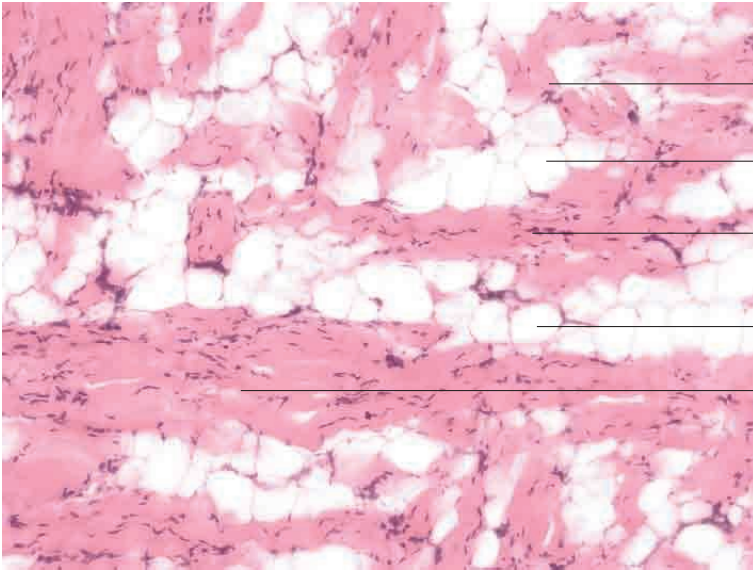
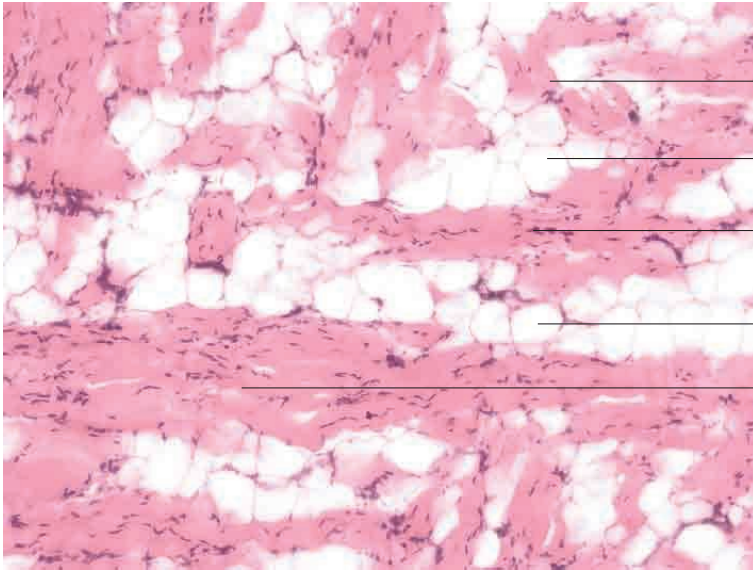


### 3 Binde-und Stützgewebe

---





Kollagenfaserbündel im Schrägschnitt

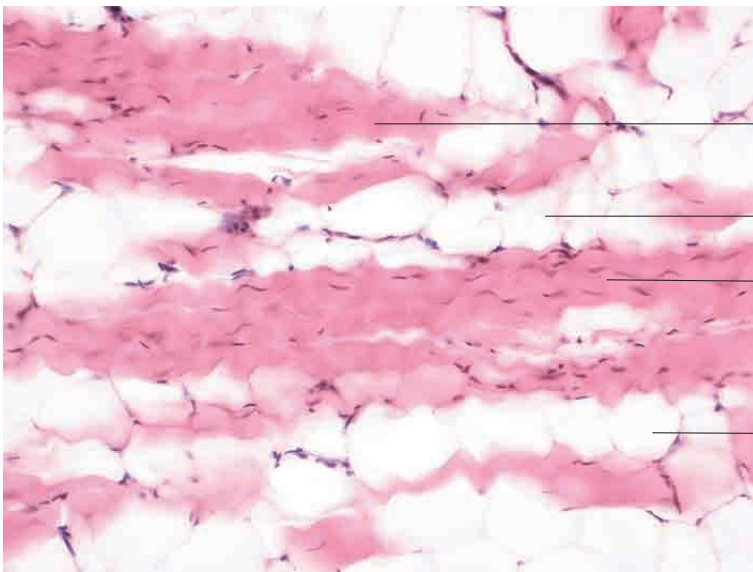
univakuoläres, weißes Fettgewebe

parallelfaseriges, kollagenes Bindegewebe mit Kernen von Sehnenzellen (Tendiozyten) im Längsschnitt

univakuoläres, weißes Fettgewebe

parallelfaseriges, kollagenes Bindegewebe mit Kernen von Sehnenzellen (Tendiozyten) im Längsschnitt

Kollagene Fasern, Unterhaut, Hund. Färbung H.E., Vergr. 120fach.



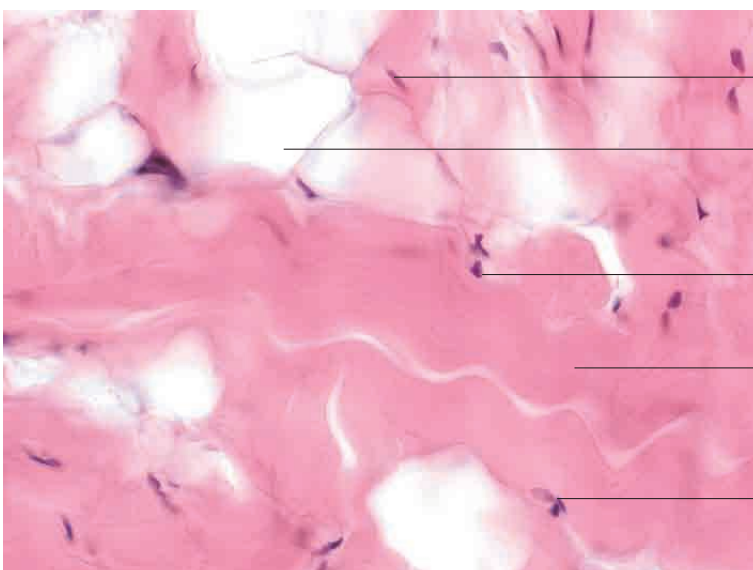
Kollagenfaserbündel im Schrägschnitt

univakuoläres, weißes Fettgewebe

parallelfaseriges, kollagenes Bindegewebe mit Kernen von Sehnenzellen (Tendiozyten) im Längsschnitt

univakuoläres, weißes Fettgewebe

Kollagene Fasern, Unterhaut, Hund. Färbung H.E., Vergr. 250fach.



Kern einer Sehnenzelle (Tendinozyt)

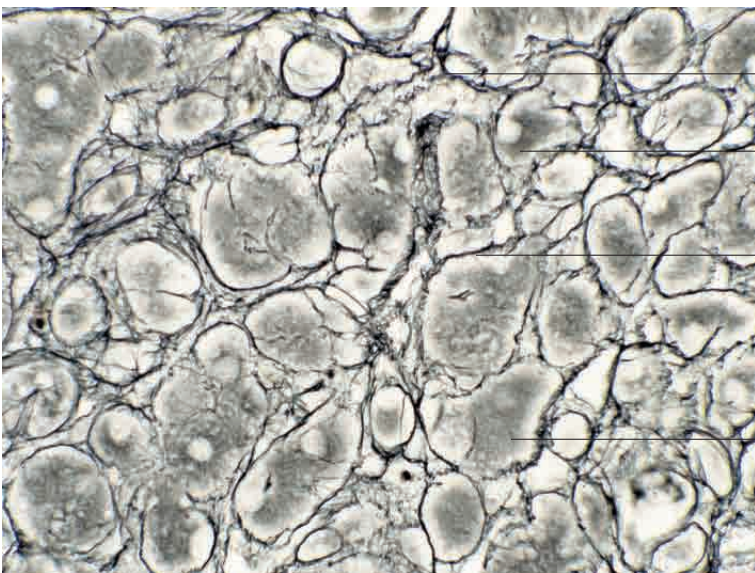
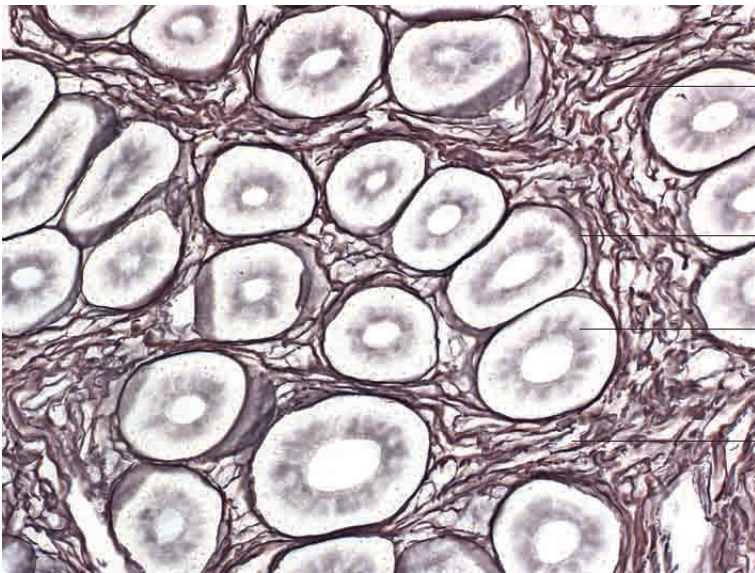
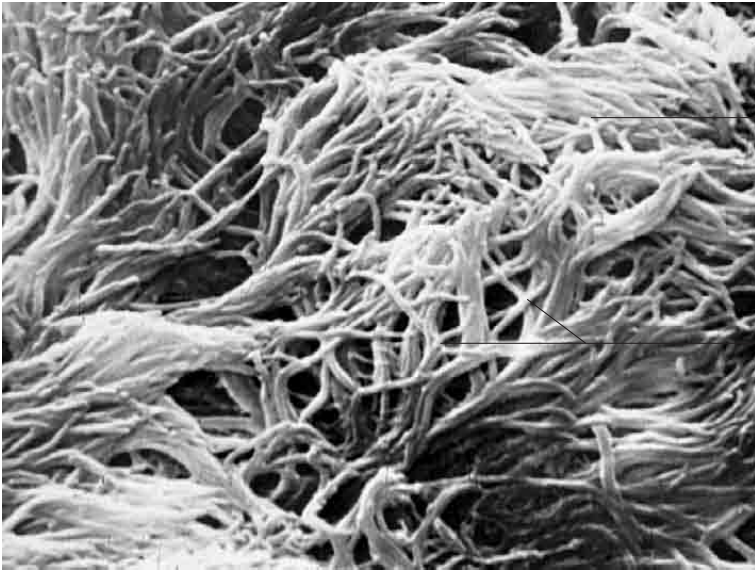
univakuoläre Fettzelle

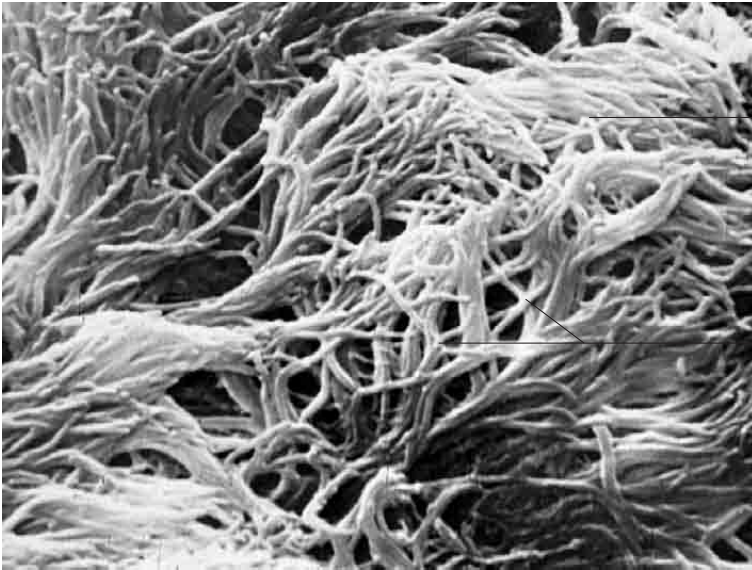
Kern einer Sehnenzelle (Tendinozyt)

parallelfaseriges Kollagengewebe

Kern einer Sehnenzelle (Tendinozyt)

Kollagene Fasern, Unterhaut, Hund. Färbung H.E., Vergr. 400fach.

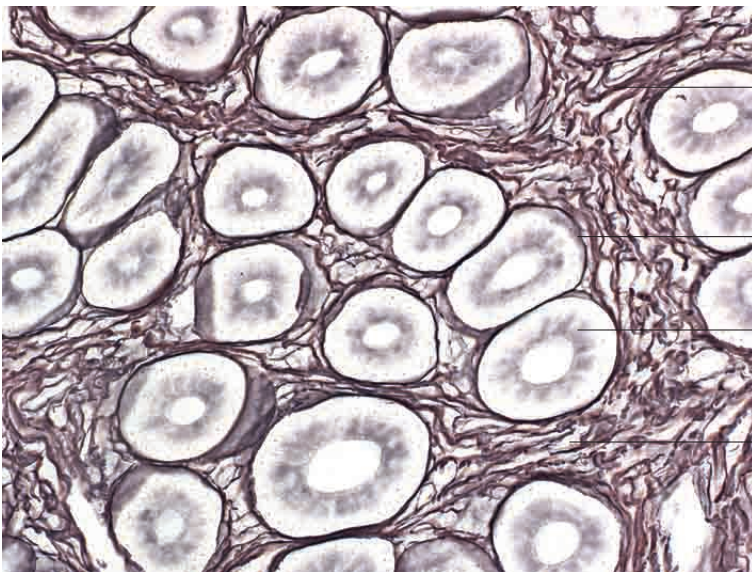




Aufsicht auf einen retikulären Netzverband

Verzweigungsstellen retikulärer Fasern

Retikulinfasern, fetaler Pansen, Rind. Vergr. 1 00 fach.



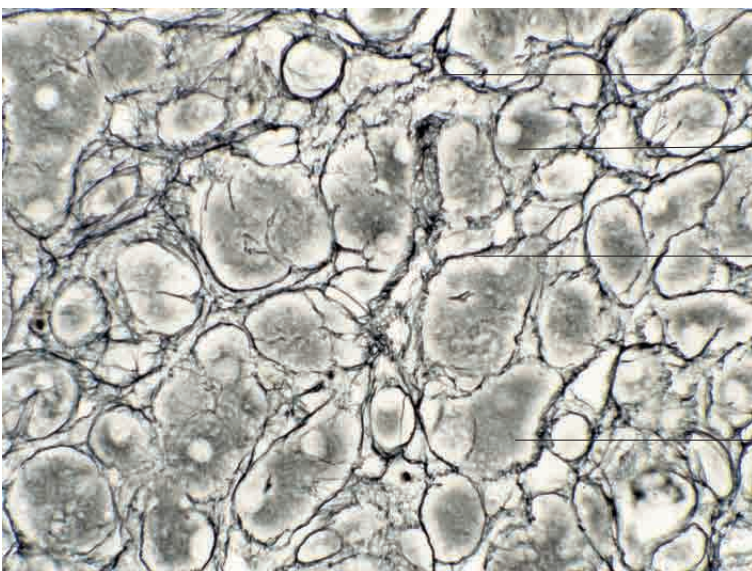
dichter, retikulärer Netzverband zwischen aneinanderliegenden Drüsenschläuchen (Querschnitt)

peritubuläres Geflecht retikulärer Fasernetze

Schlauchdrüse (Querschnitt)

dichter, retikulärer Netzverband zwischen aneinanderliegenden Drüsenschläuchen (Querschnitt)

Retikulinfasern, Dickdarm, Katze. Darstellung nach Achucarro, Vergr. 400fach.



lockerer, retikulärer Netzverband

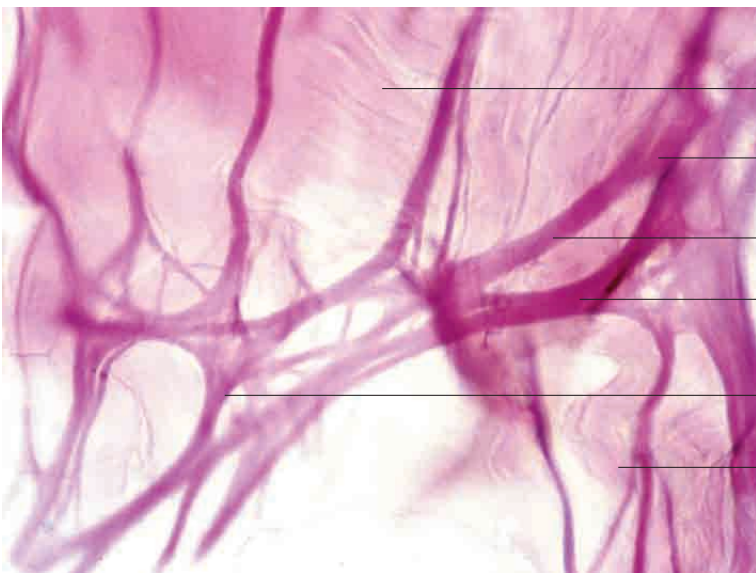
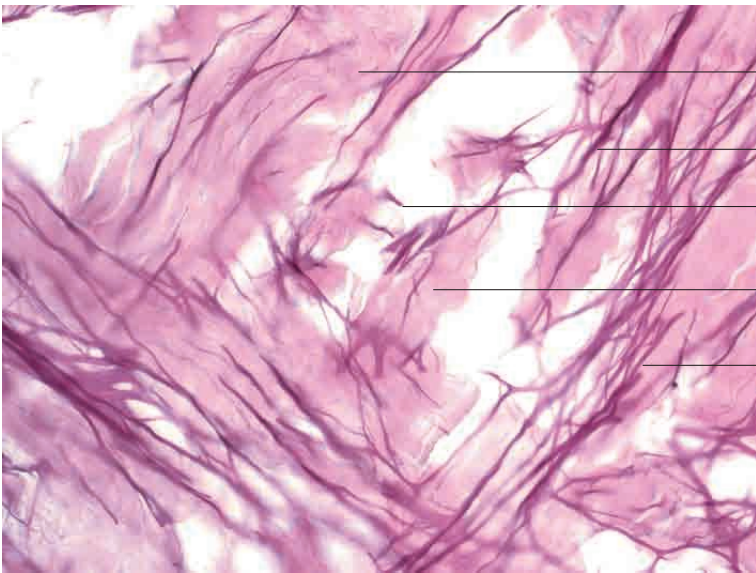
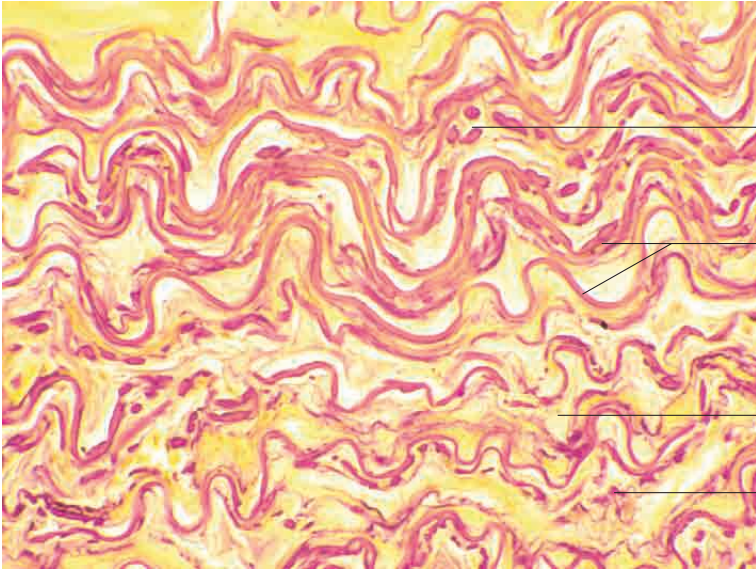
lockerer, retikulärer Netzverband

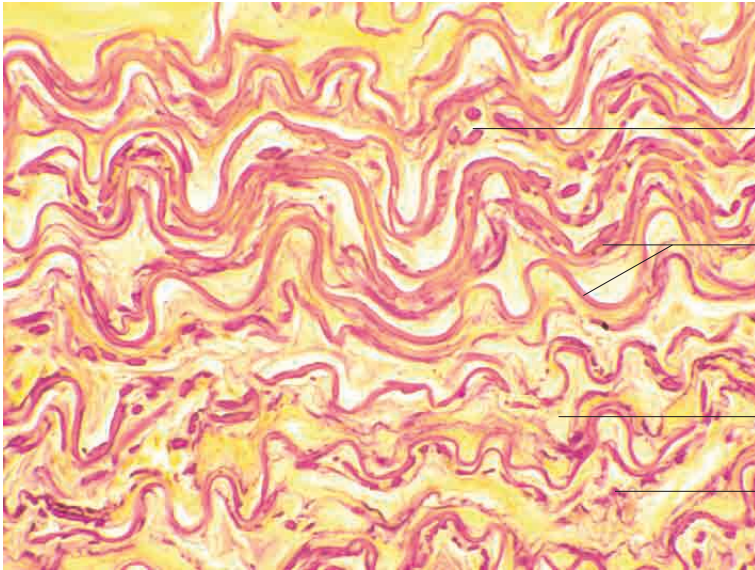
Zytoplasmas einer Parenchymzelle

Retikulinfasern, Eierstock, Katze. Darstellung nach Achucarro, Vergr. 480fach.

### 3 Binde-und Stützgewebe

---





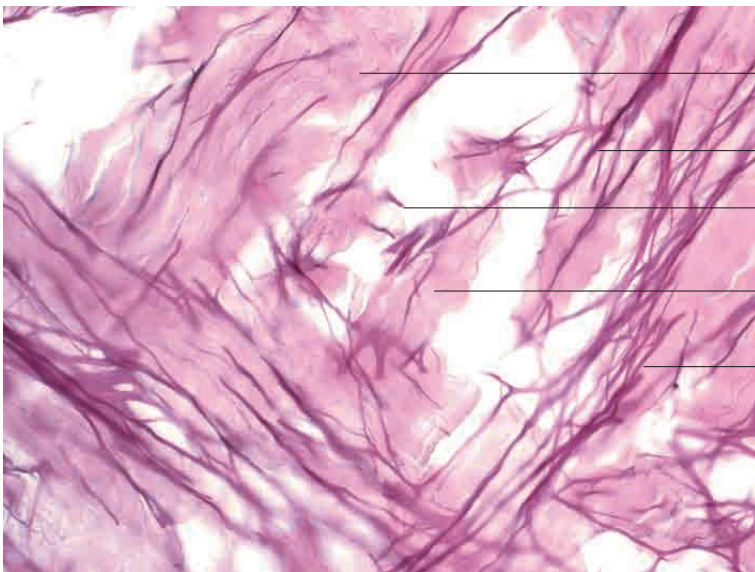
elastische Fasern (Querschnitt)

elastische Fasern (Längsschnitt)

lockeres, kollagenfaseriges Bindegewebe

elastische Fasern (Querschnitt)

Elastische Fasern, Nackenband, Rind. Färbung van Gieson, Vergr. 120fach.



Kollagenfasern

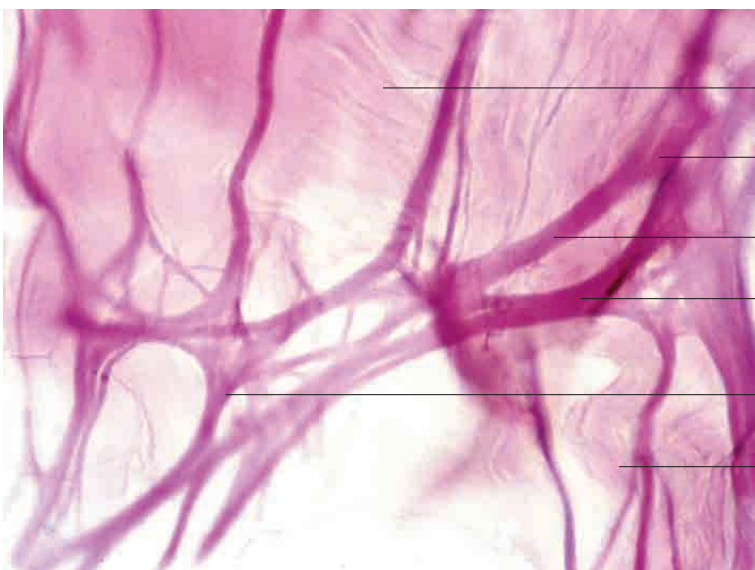
elastisches Faserbündel (Längsschnitt)

einzelne elastische Faser (Querschnitt)

Kollagenfasern

elastisches Faserbündel (Längsschnitt)

Elastische Fasern, Haut, Katze. Färbung Resorcin-Fuchsin, Vergr. 350fach.



Kollagenfasern (Längsschnitt)

elastische Fasern mit Verzweigungsplatte (Längsschnitt)

elastische Einzelfaser (Längsschnitt)

elastische Fasern mit Verzweigungsplatte (Längsschnitt)

elastische Fasern mit zahlreichen Verzweigungen (Längsschnitt)

Kollagenfasern (Längsschnitt)

Elastische Fasern, Haut, Hund. Färbung Resorcin-Fuchsin, Vergr. 480fach.